

末梢動脈疾患の外科治療

尾道市立市民病院 血管外科

越智吉樹

末梢動脈疾患の診断

身体所見

局所所見

冷感 蒼白 チアノーゼ

下肢の萎縮 潰瘍 壊死

脈拍の触知

機能診断

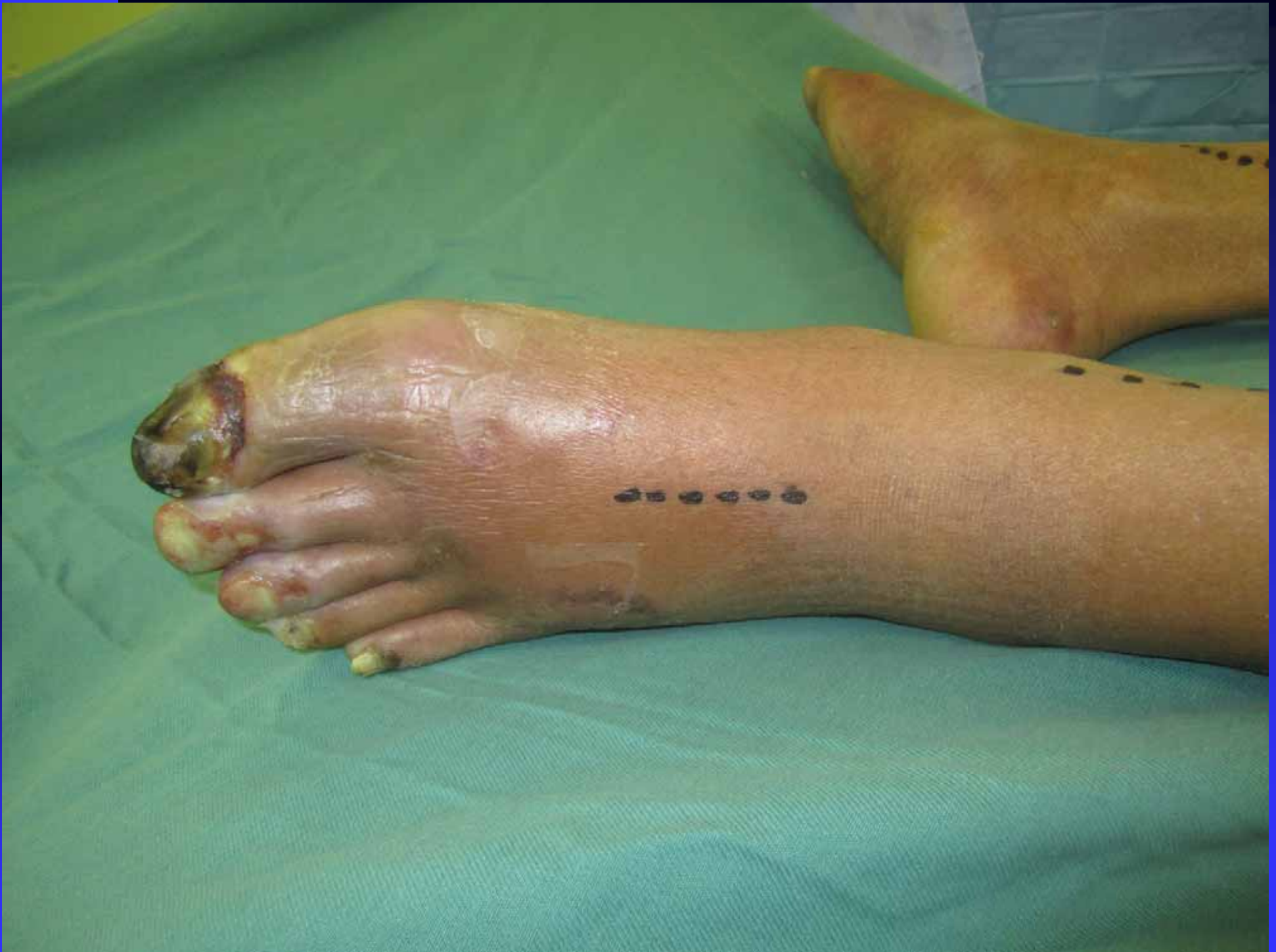足関節-上腕血圧比 (ABI)

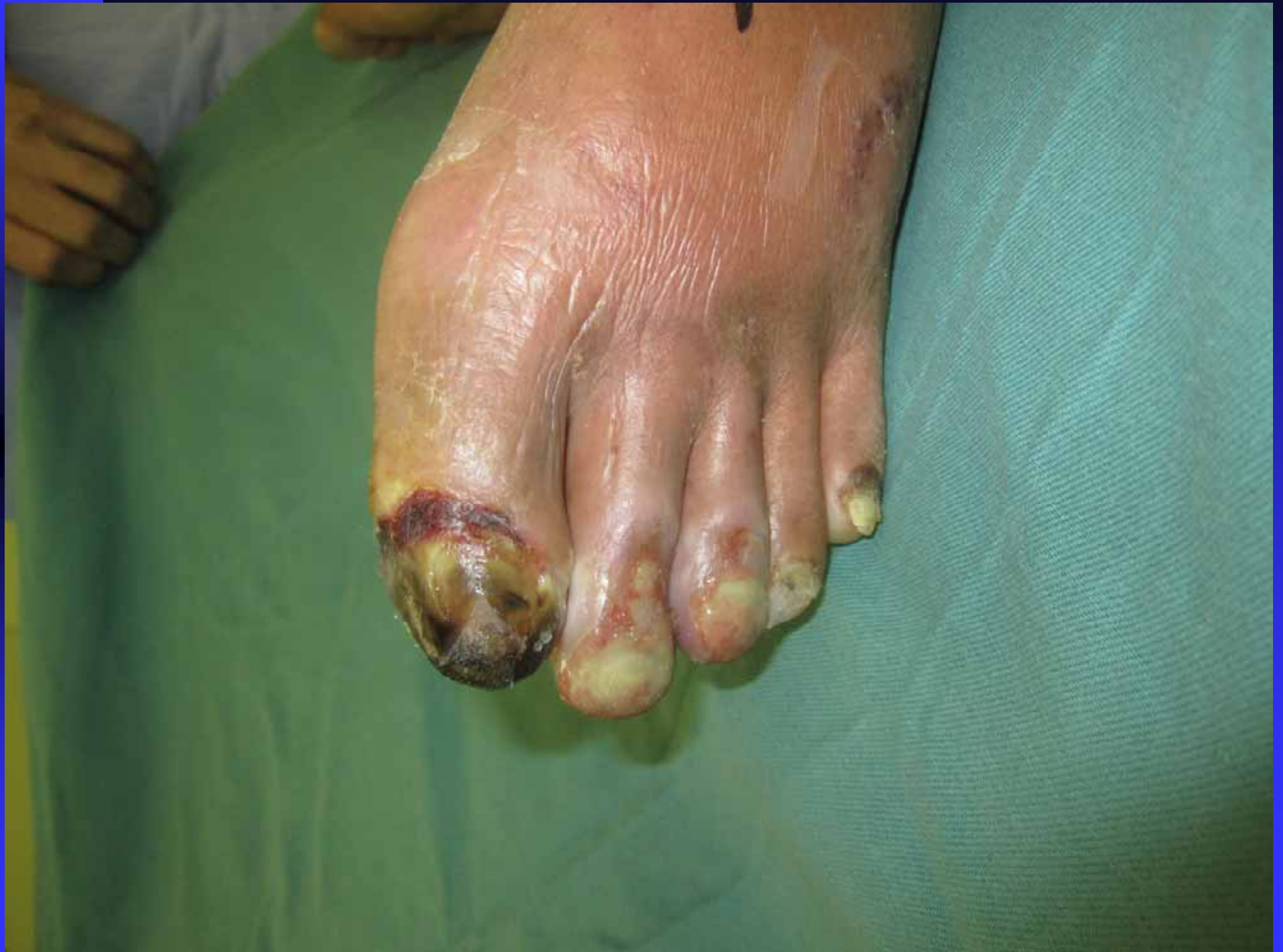皮膚還流圧 (SPP)

組織酸素分圧 (tcPO₂)

画像診断

造影CT MRA 血管造影





診断

Fontaine 度閉塞性動脈硬化症

Fontaine分類

度 冷感、しびれ感

度 間欠性跛行

度 安静時疼痛

度 潰瘍、壊死

末梢動脈疾患の治療(1)

基礎疾患の治療(糖尿病、高脂血症、高血圧等)

禁煙(節煙)の励行

患肢の保温

趾の清潔保持

小外傷の予防(深爪、水虫、鶏眼、胼胝)

適度の運動

末梢動脈疾患の治療(2)

薬物療法

内服 抗血小板薬(プレタール、プラビックス等)

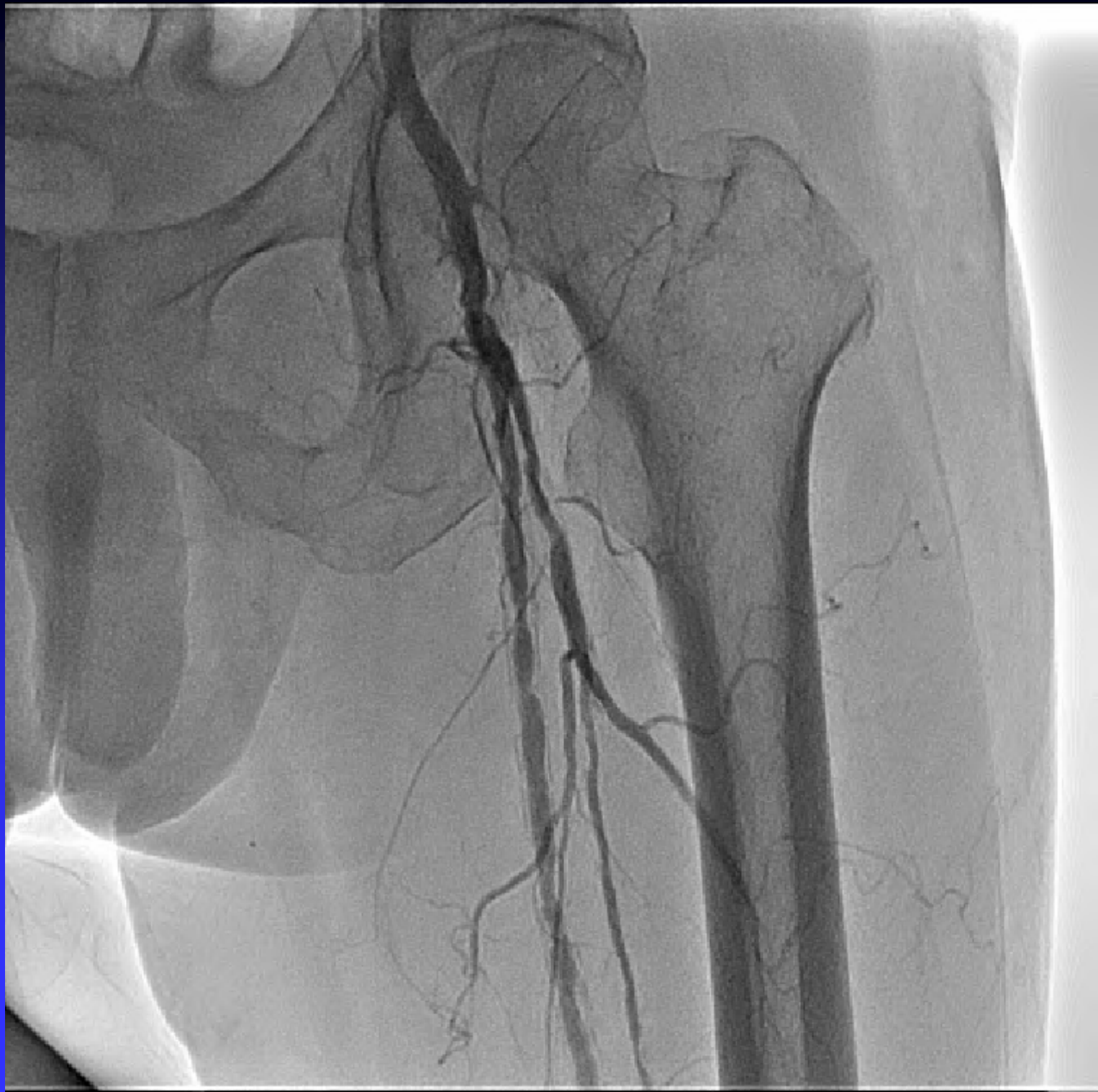
点滴 PGE1製剤(リプル)

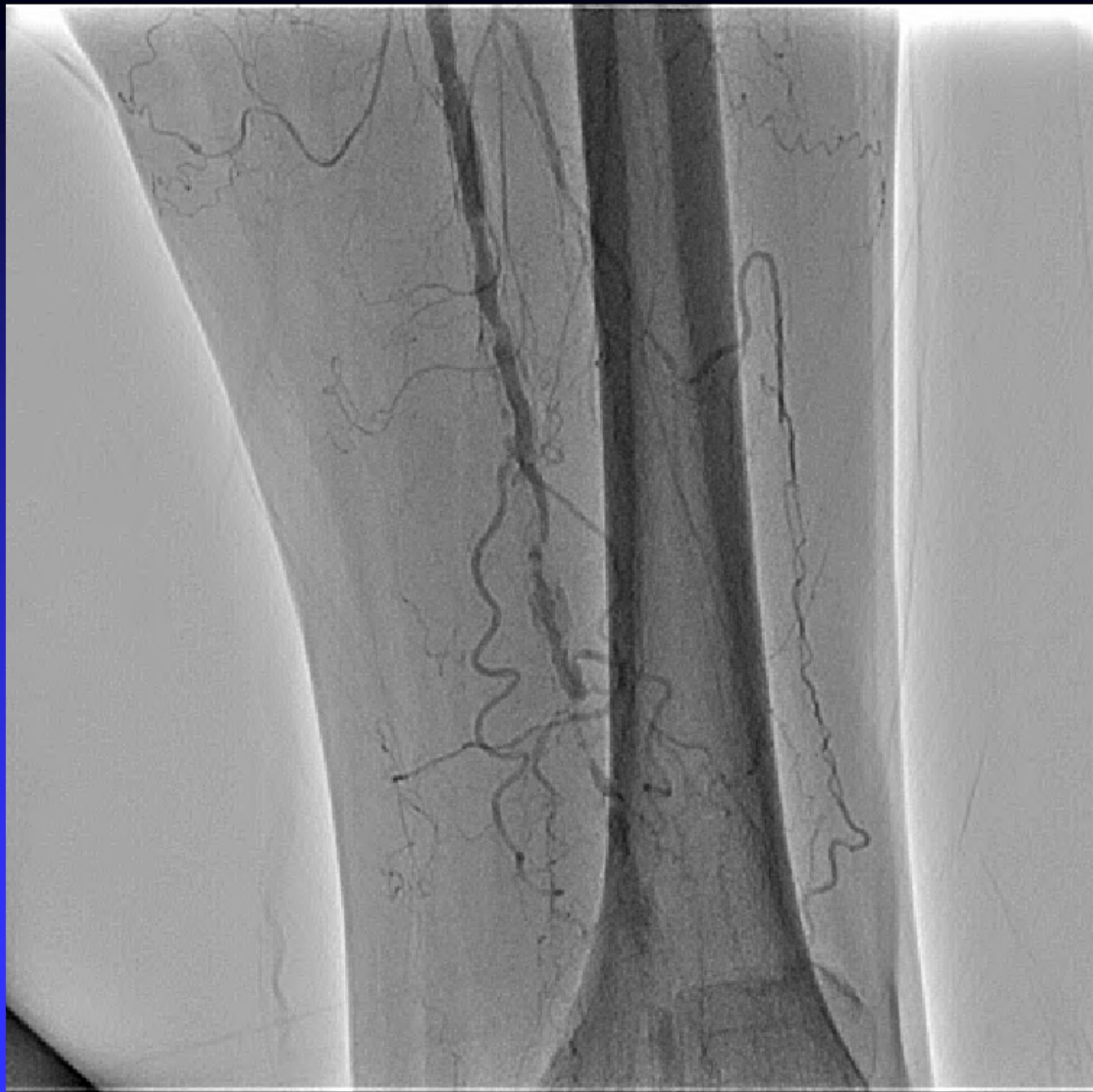抗トロンビン剤(ノバスタン)

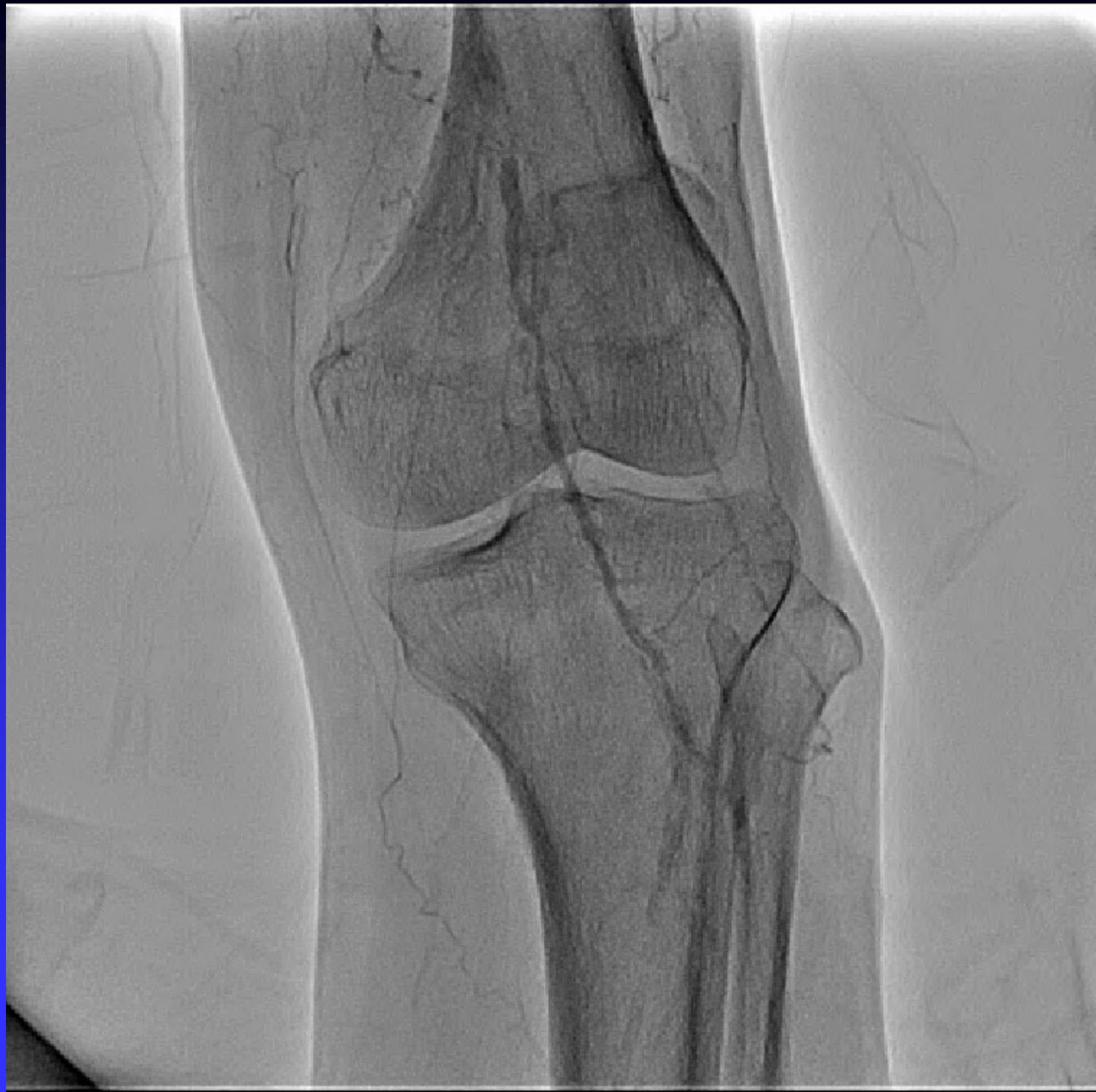血管内治療

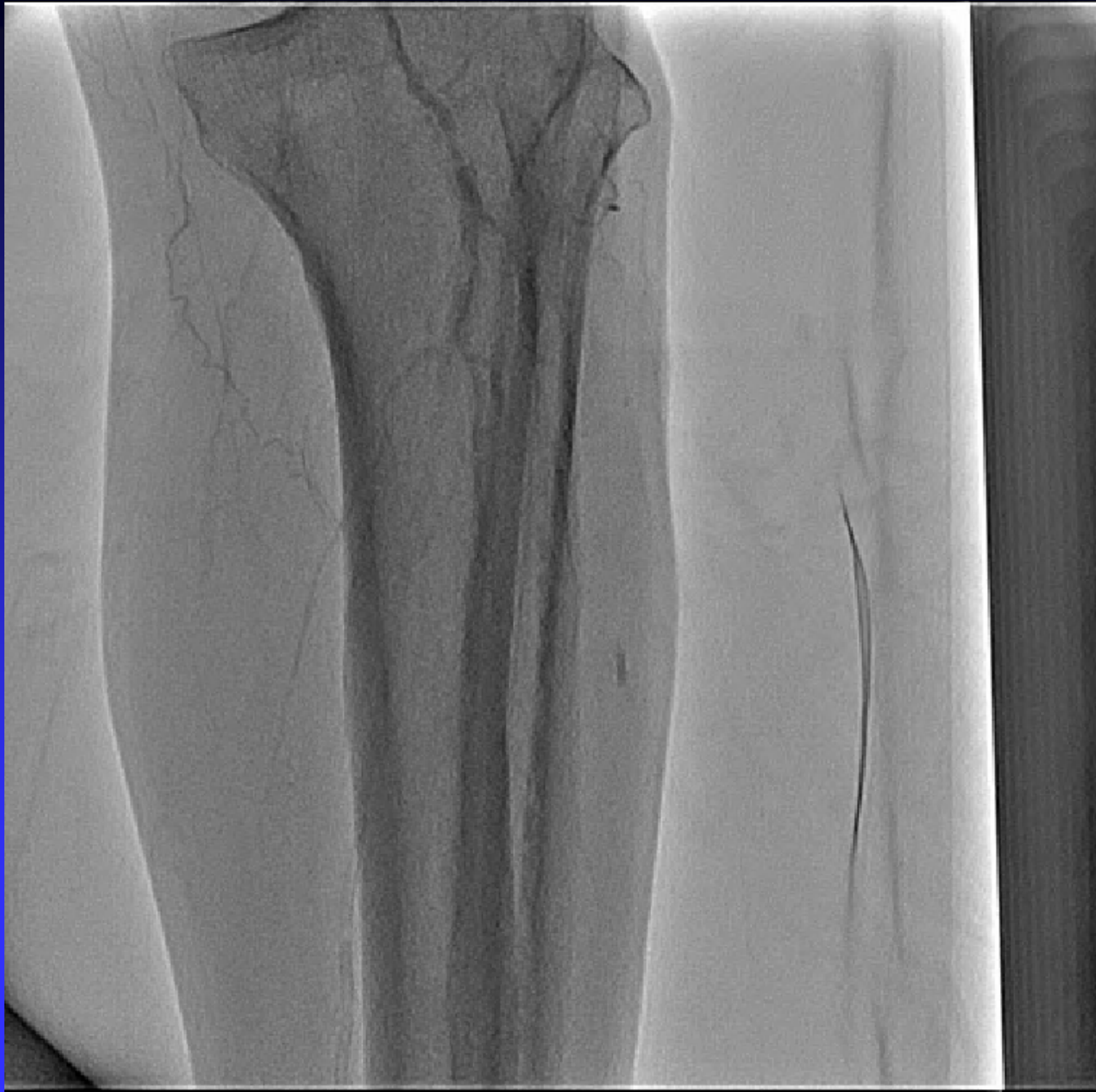バイパス等の手術

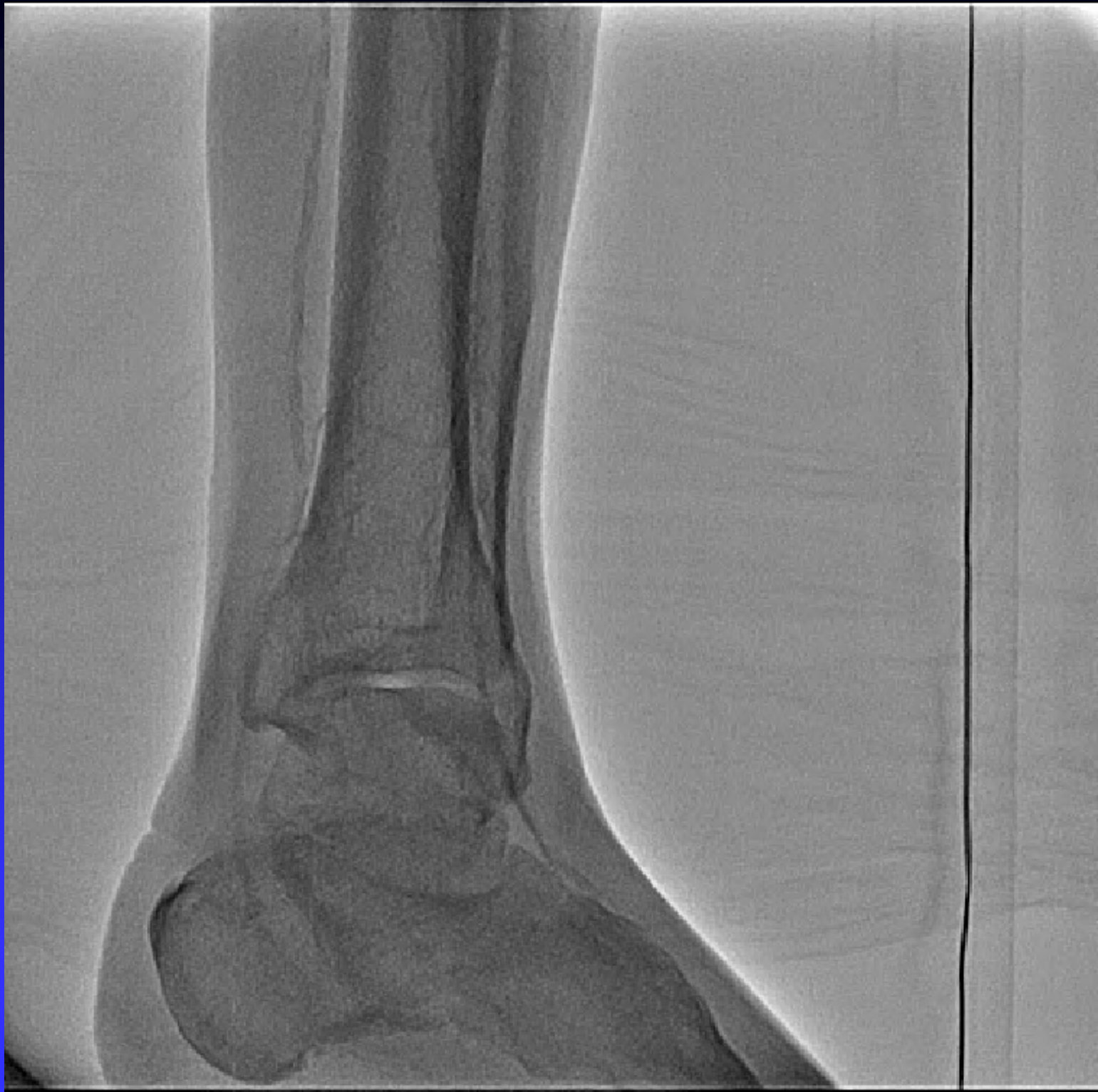血管新生療法

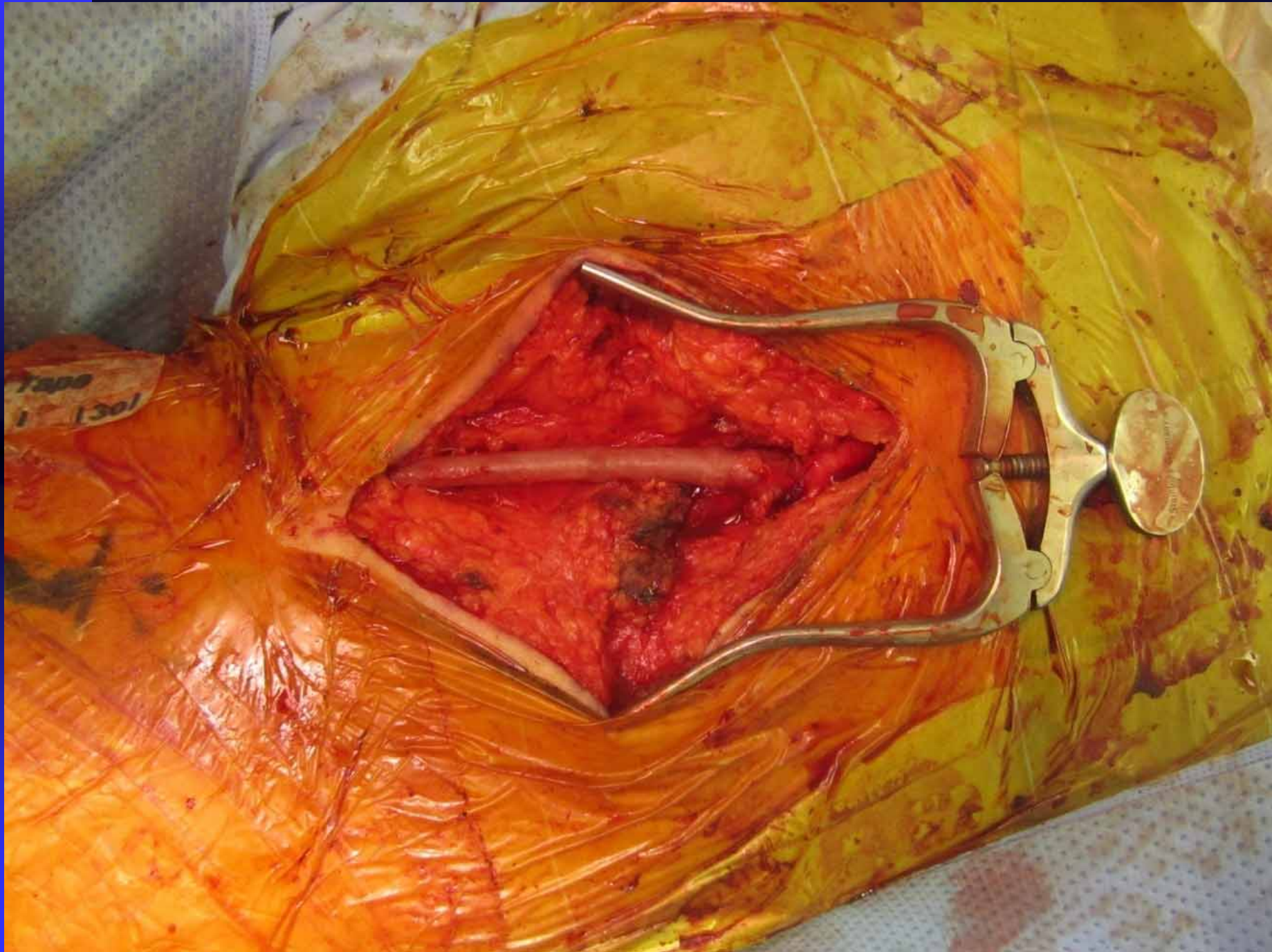


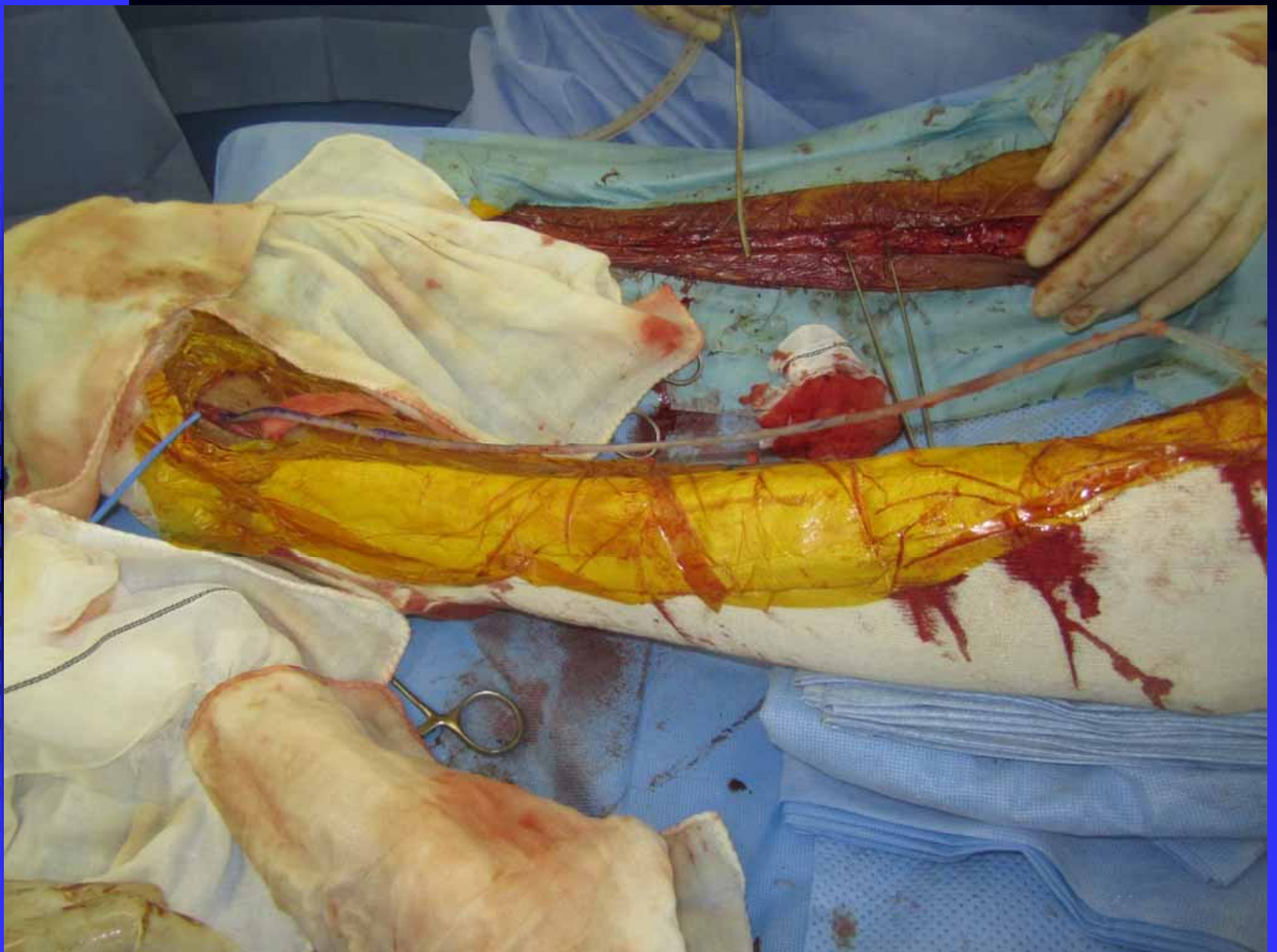


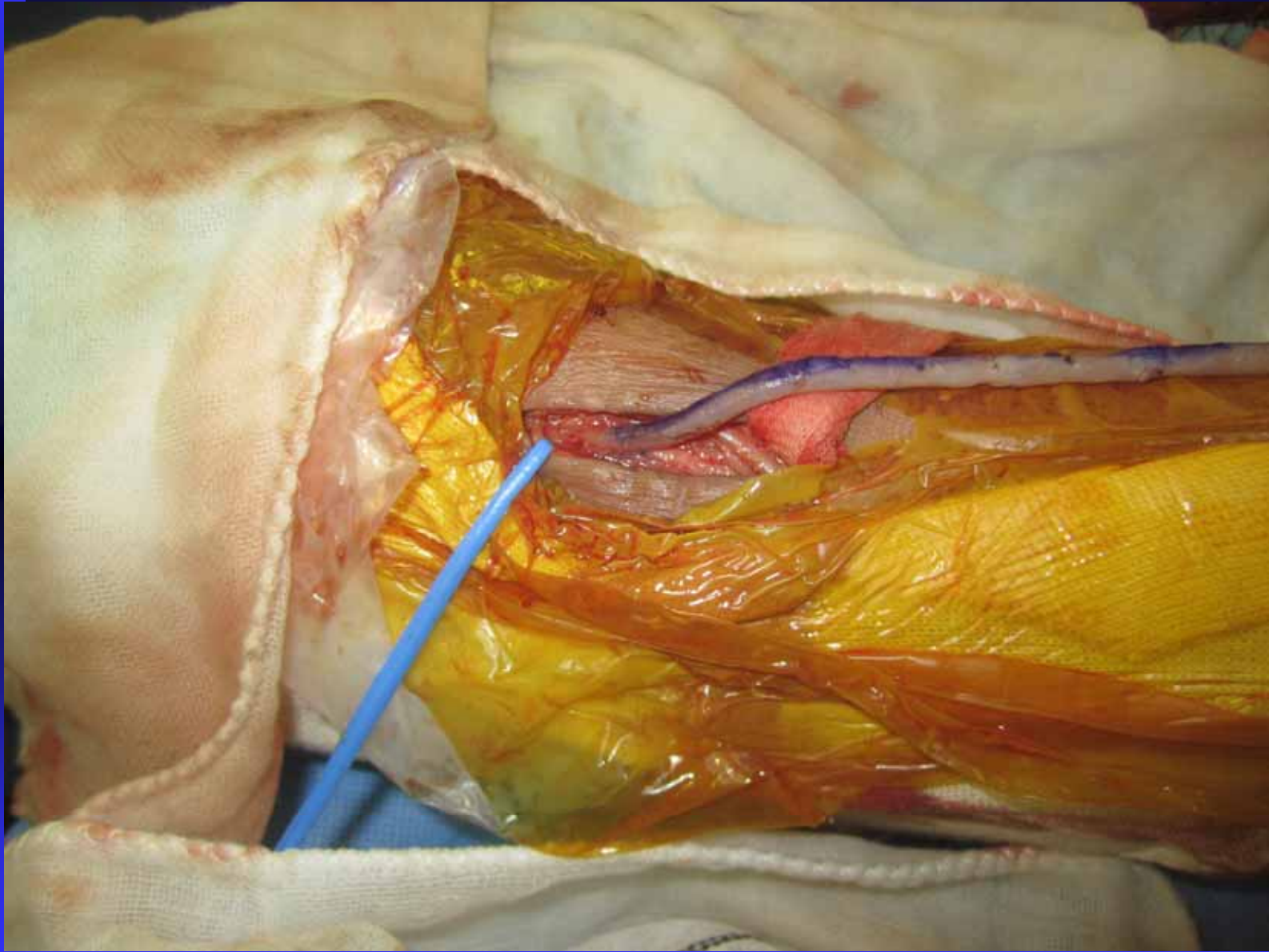


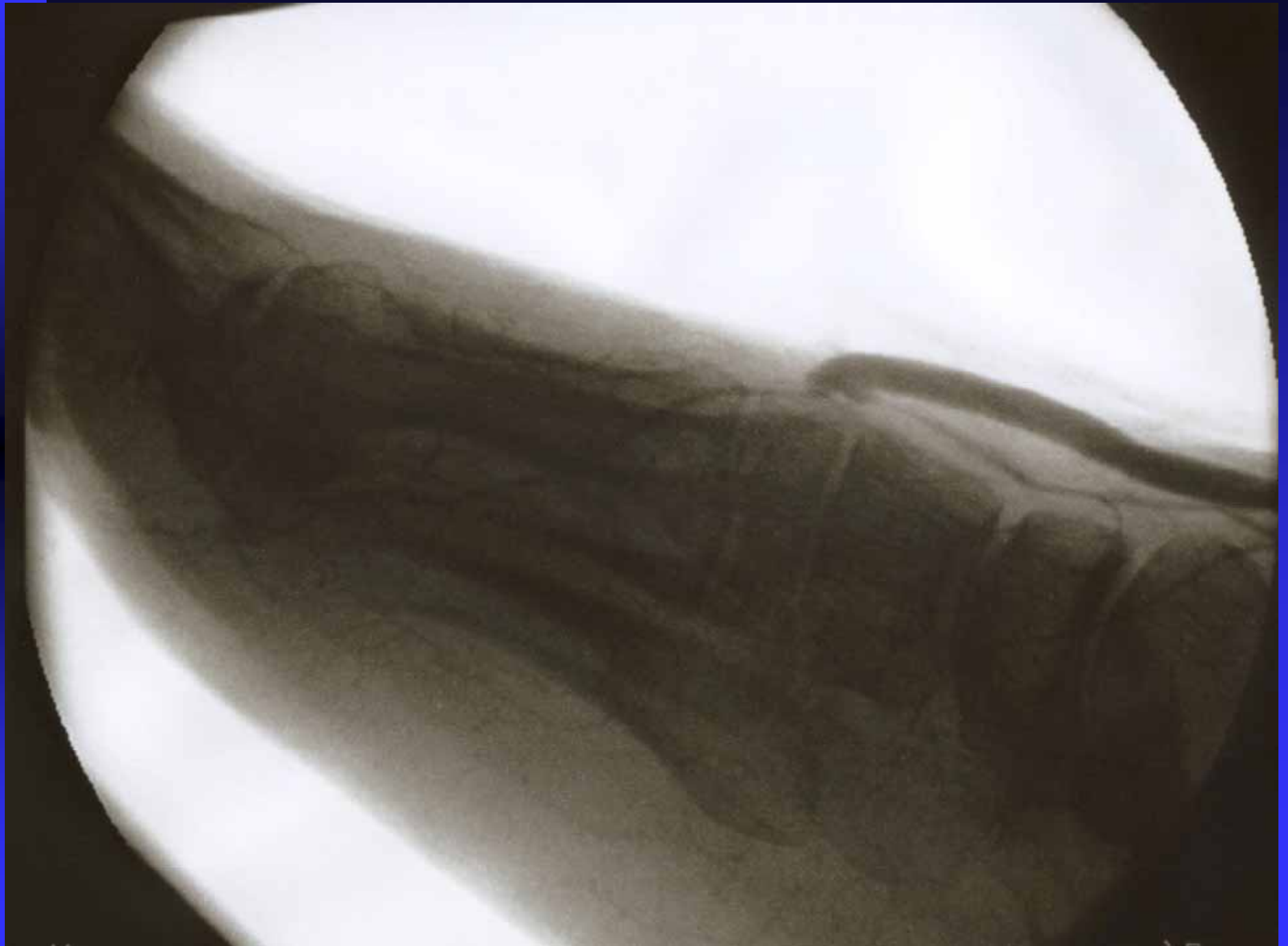


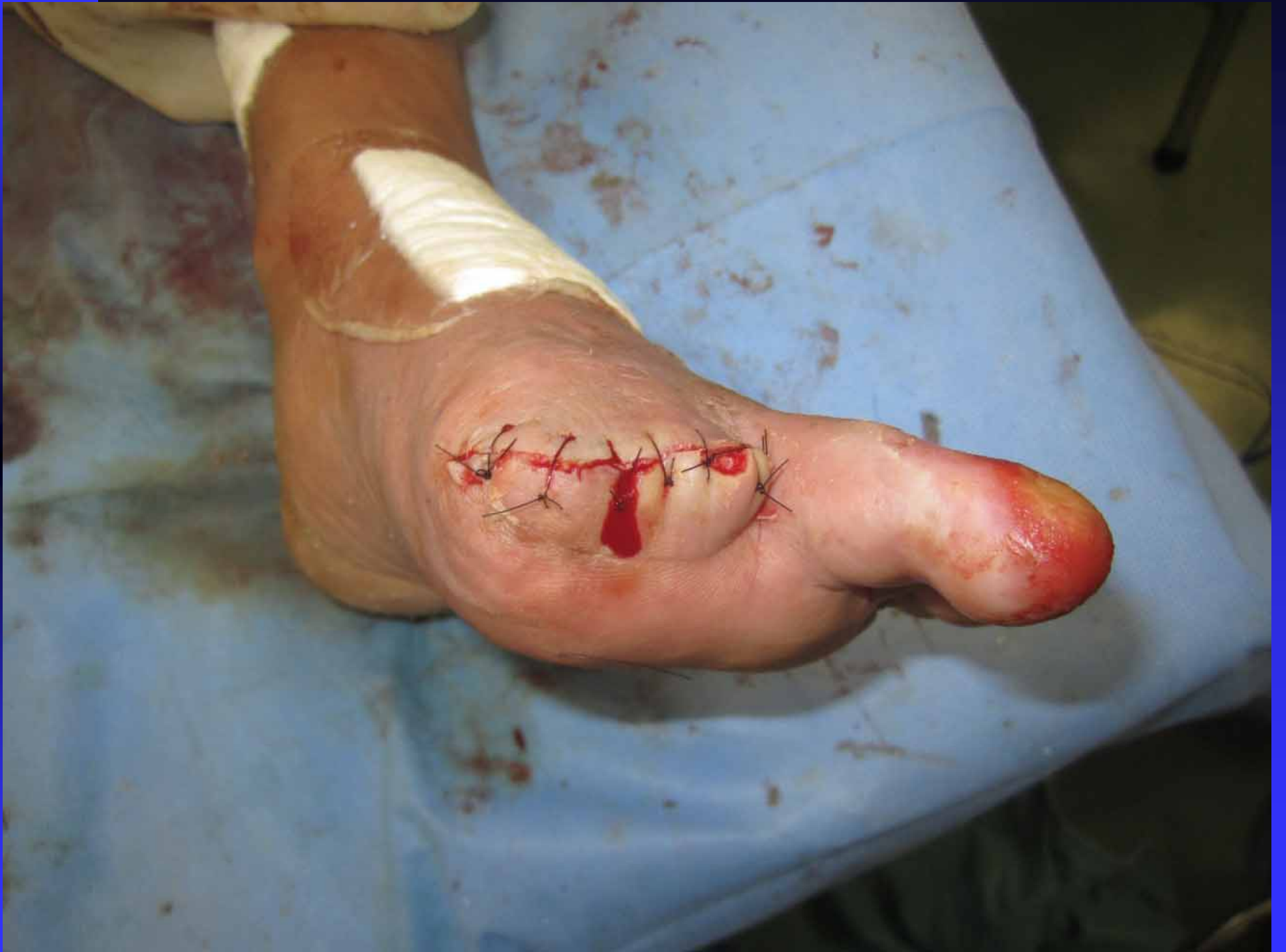


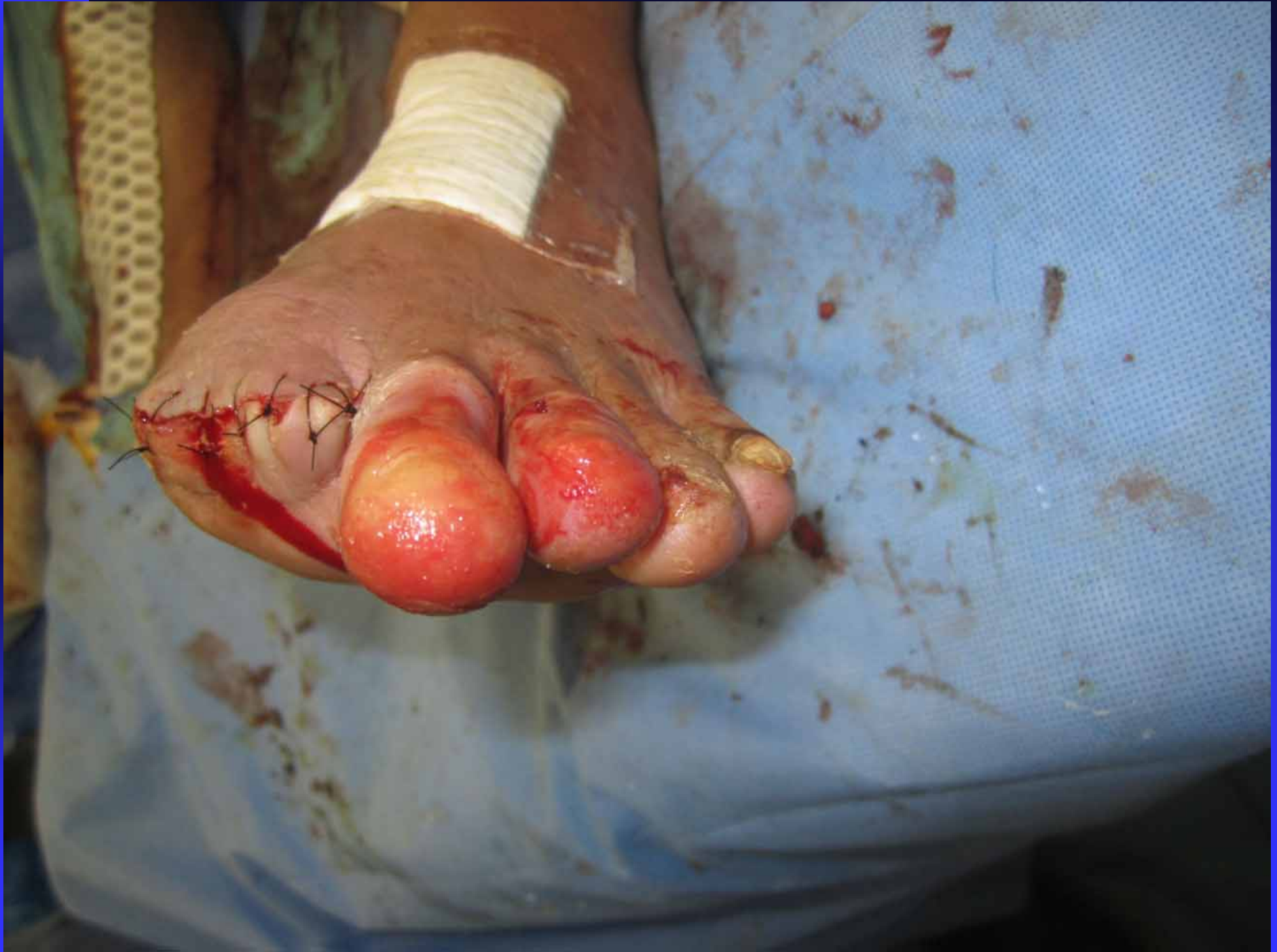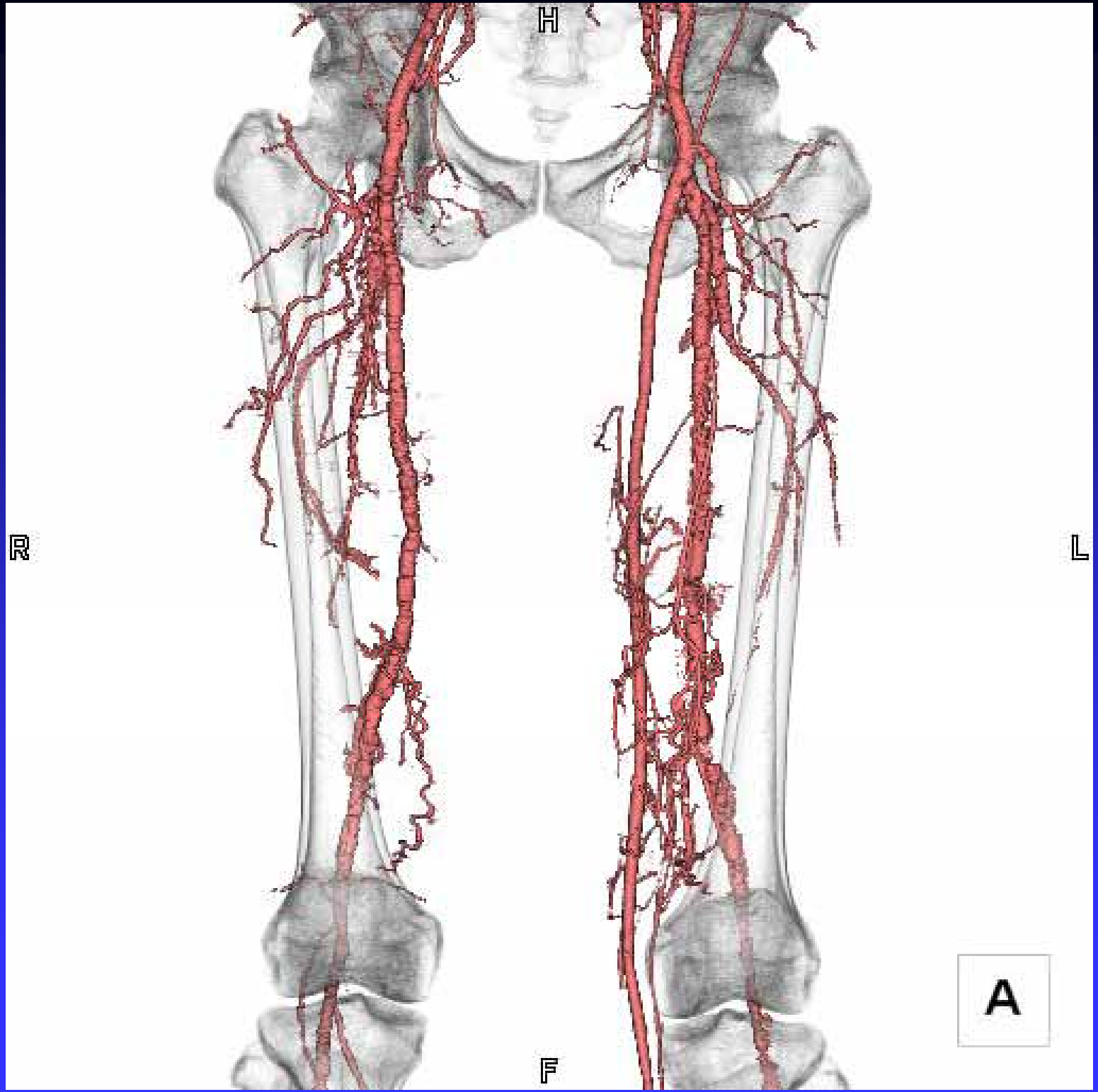












R

L

A

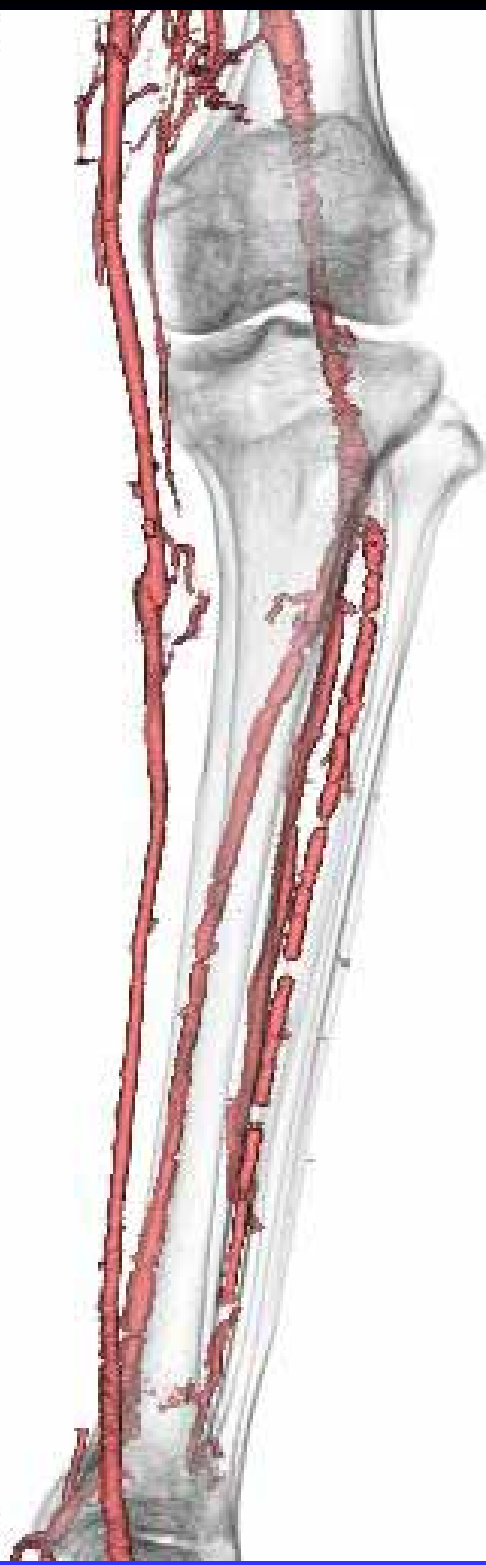F

R



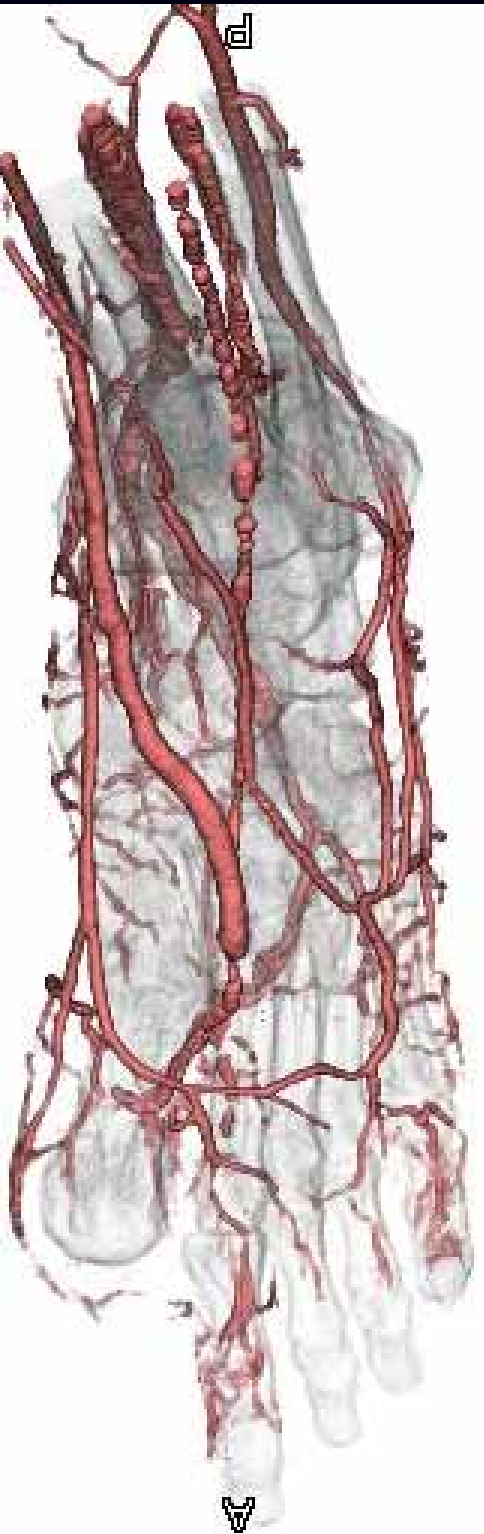
R

L



L

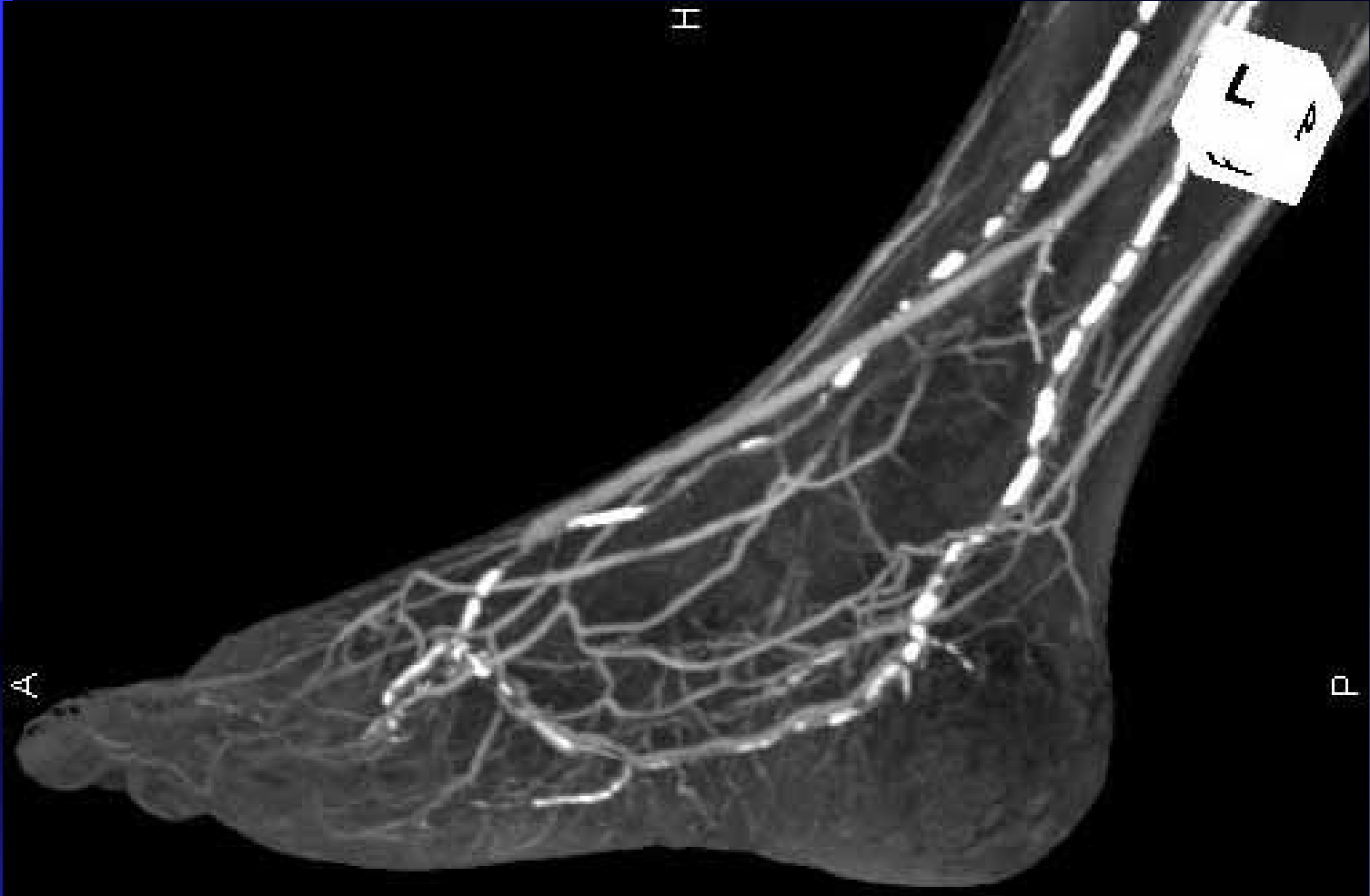A



回

回





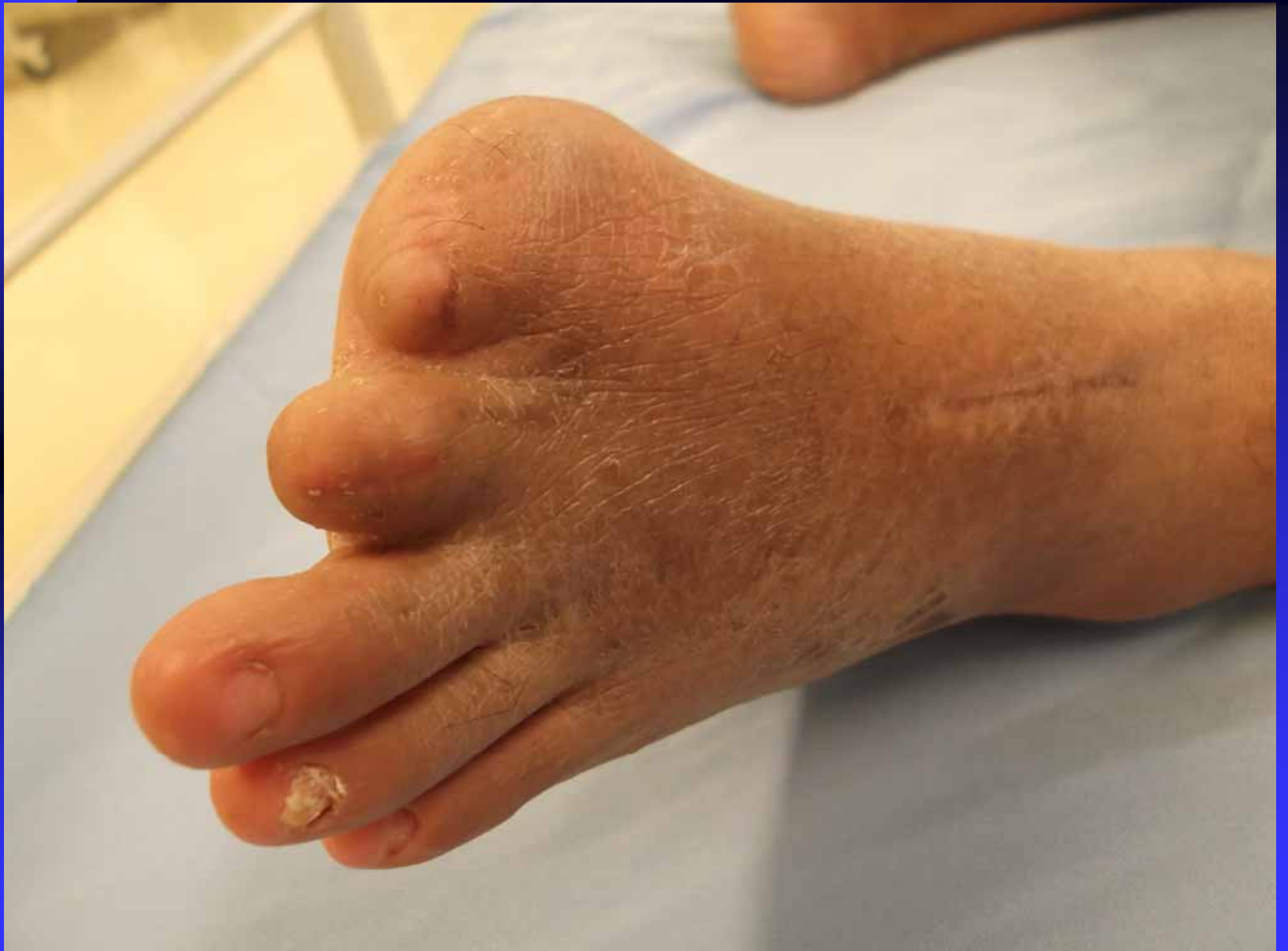A

H

L
R

P

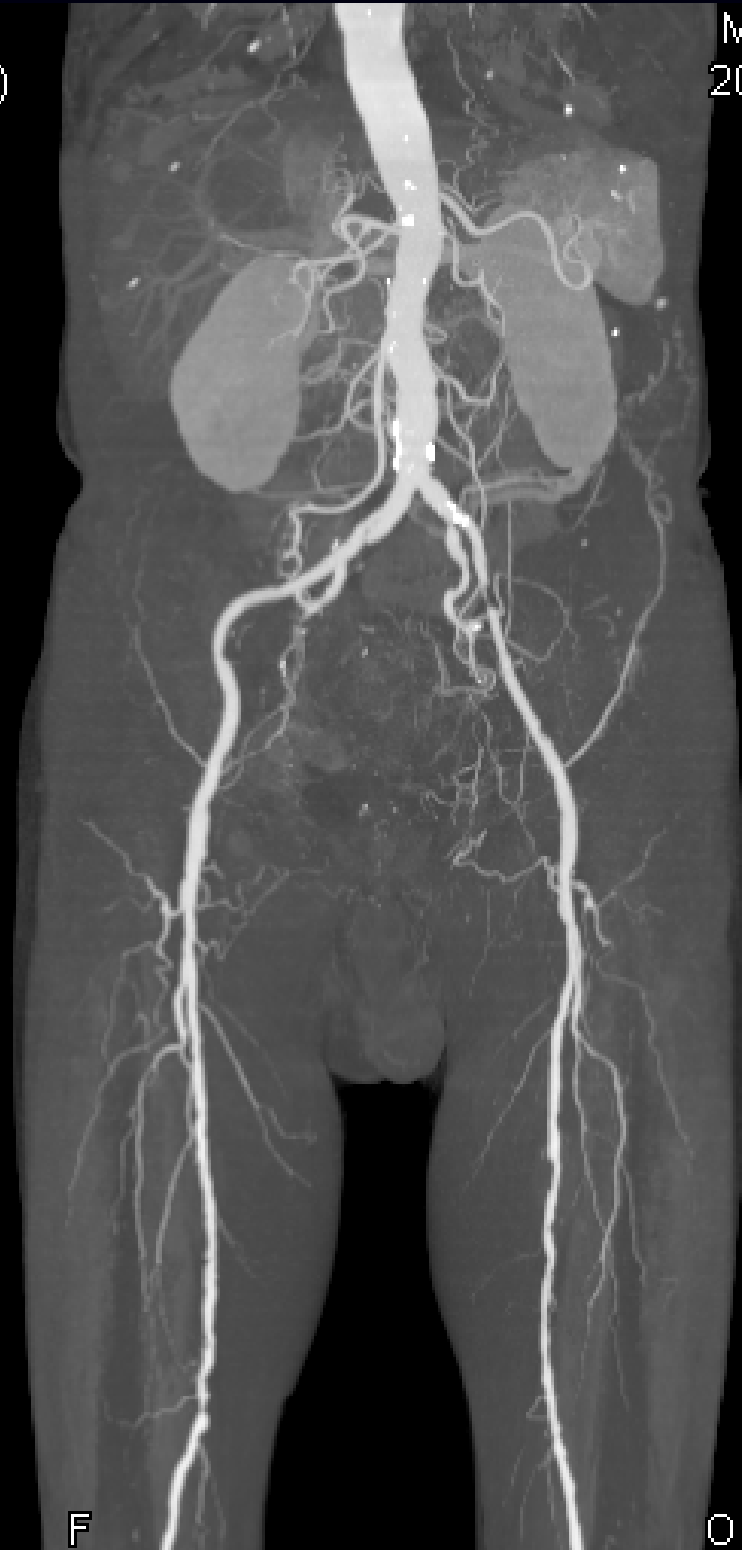F



血管内治療

00573229
350.00mm(672.69)
18627: 5
0.00
HELICAL_CT

MIYAMOTO TAKAYOSHI
2008.04.21 16:19:50.650
120kV/ 135mAs
0.75s/1 mm



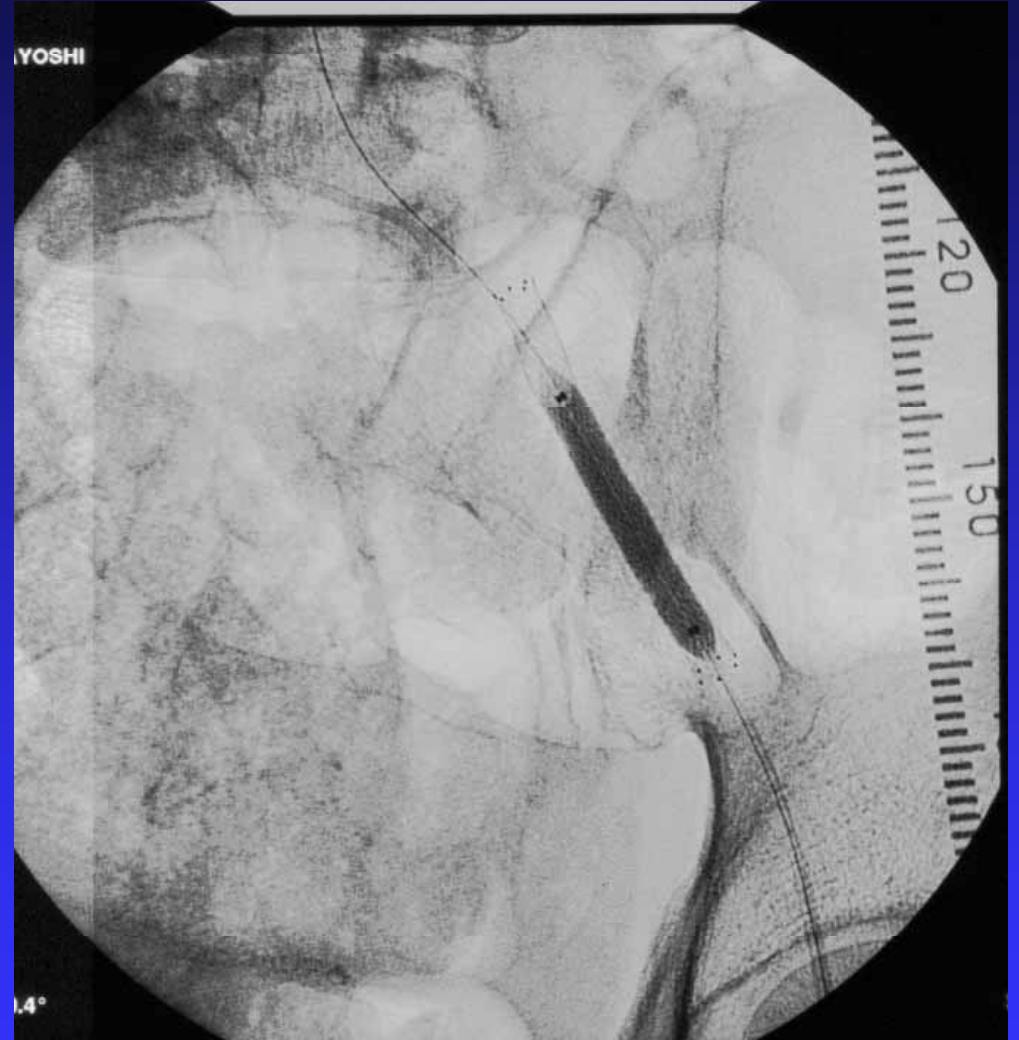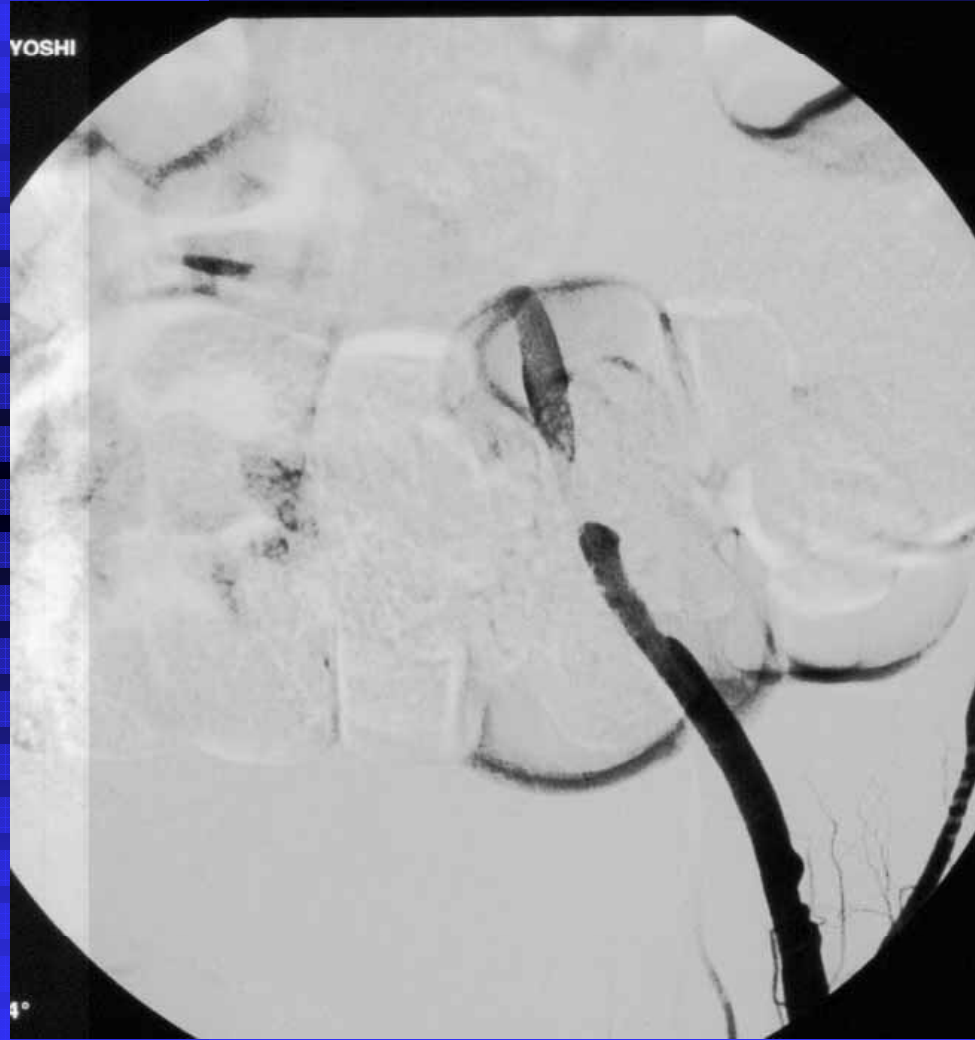
R

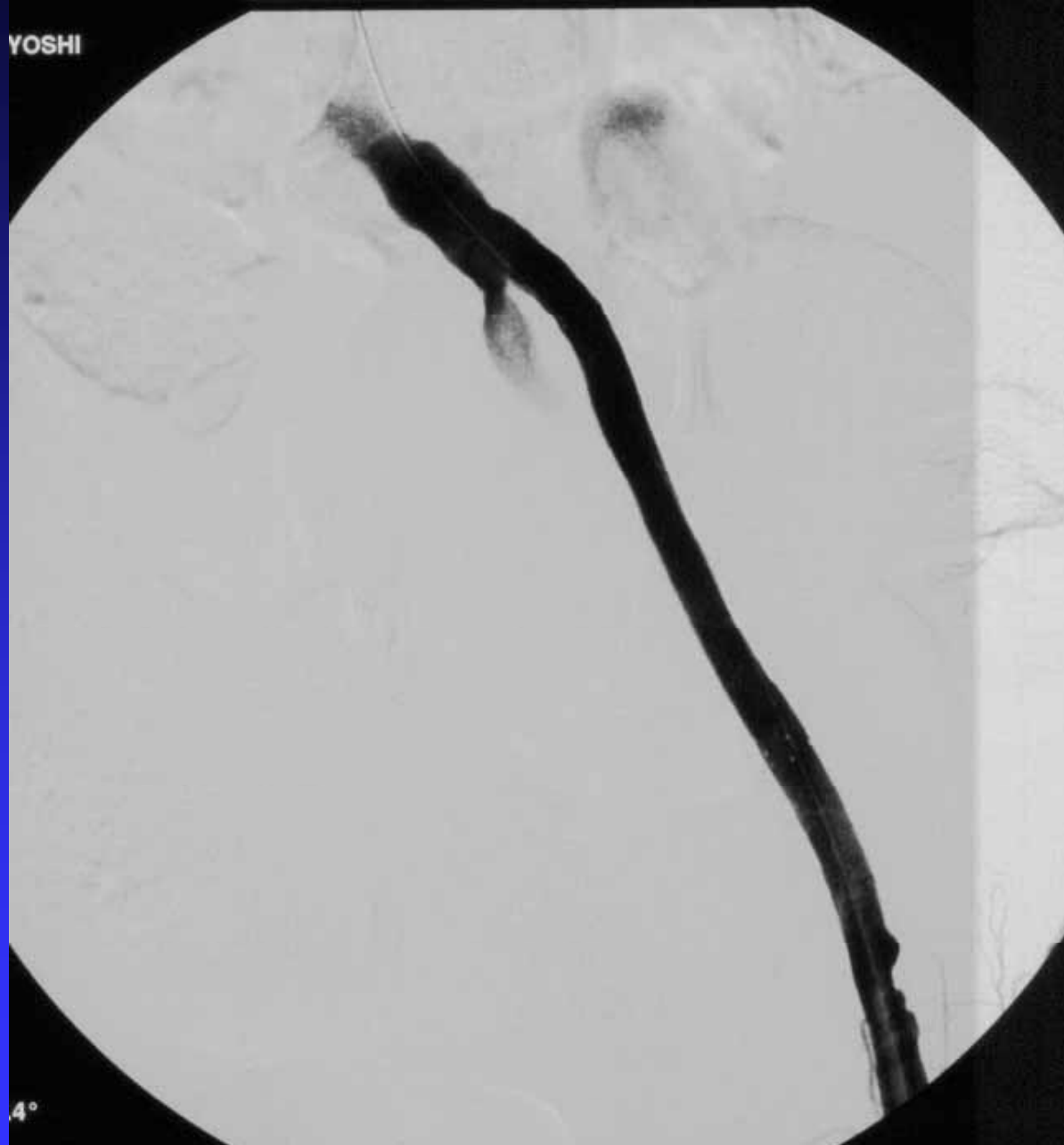
MOIOPAMIN
Aquilion
LAO: 0.0
CRA: 0.0

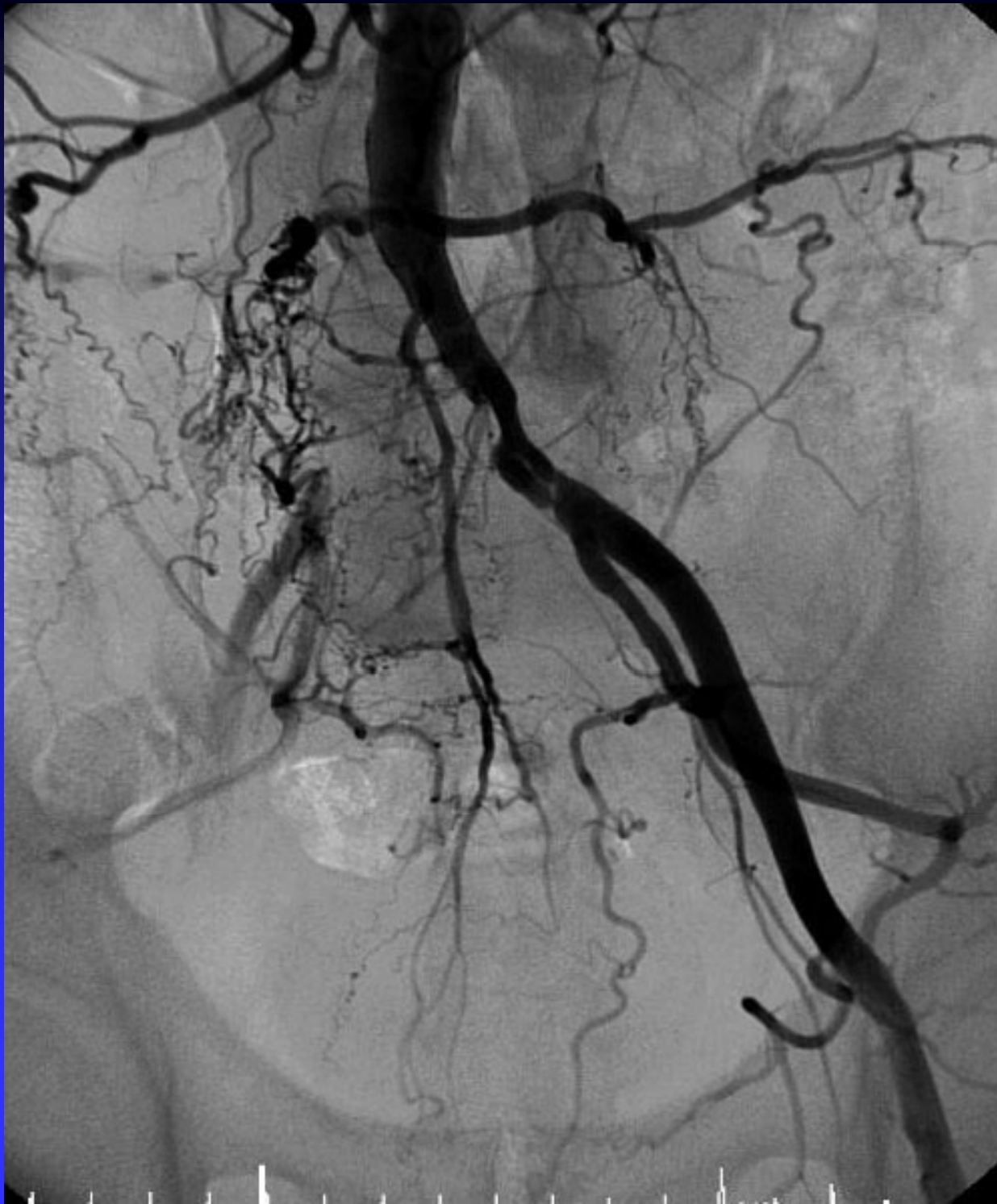F

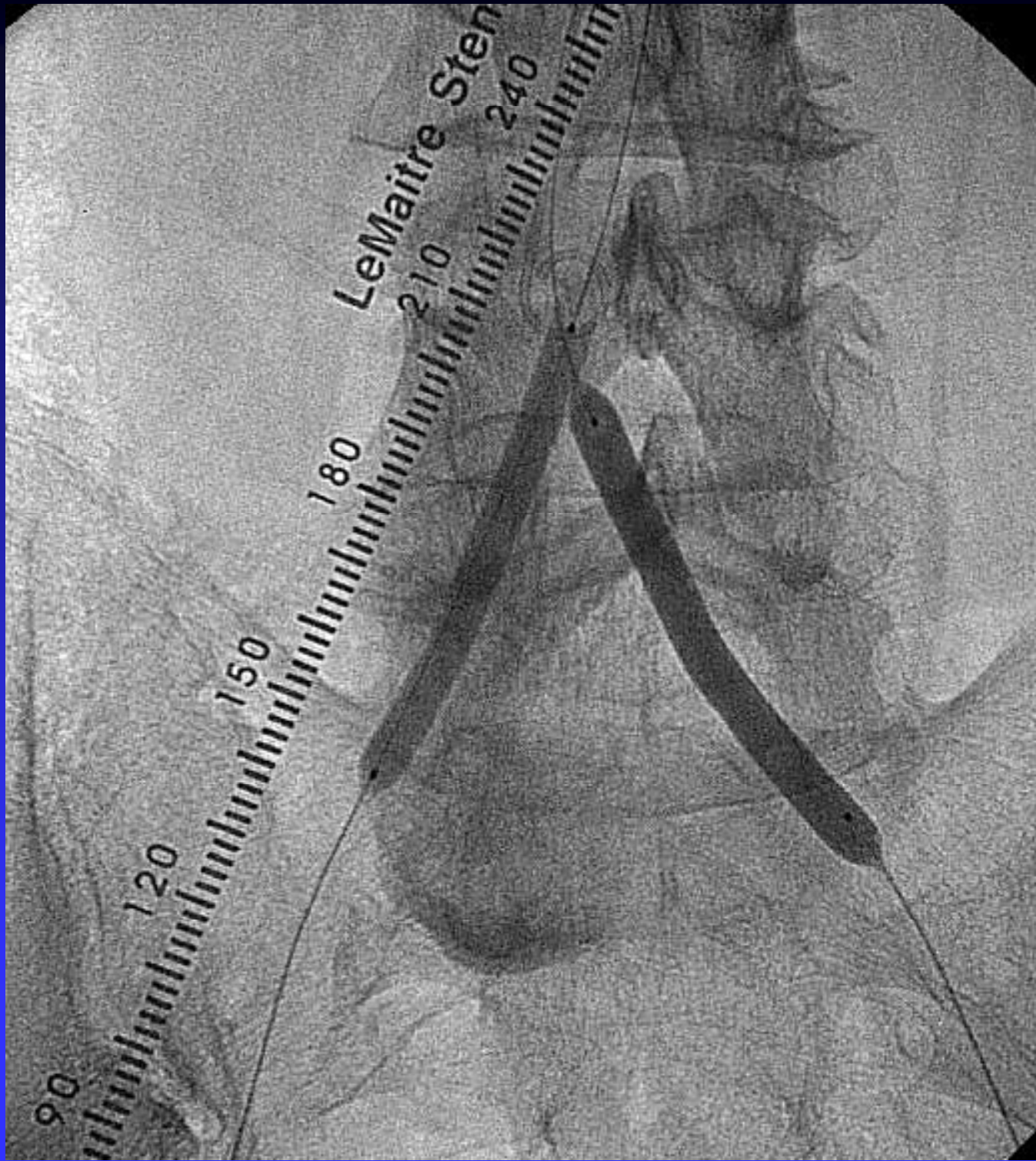
75Y/M
ASU/FF
FC13

OKAYAMA MEDICAL M.C









90

120

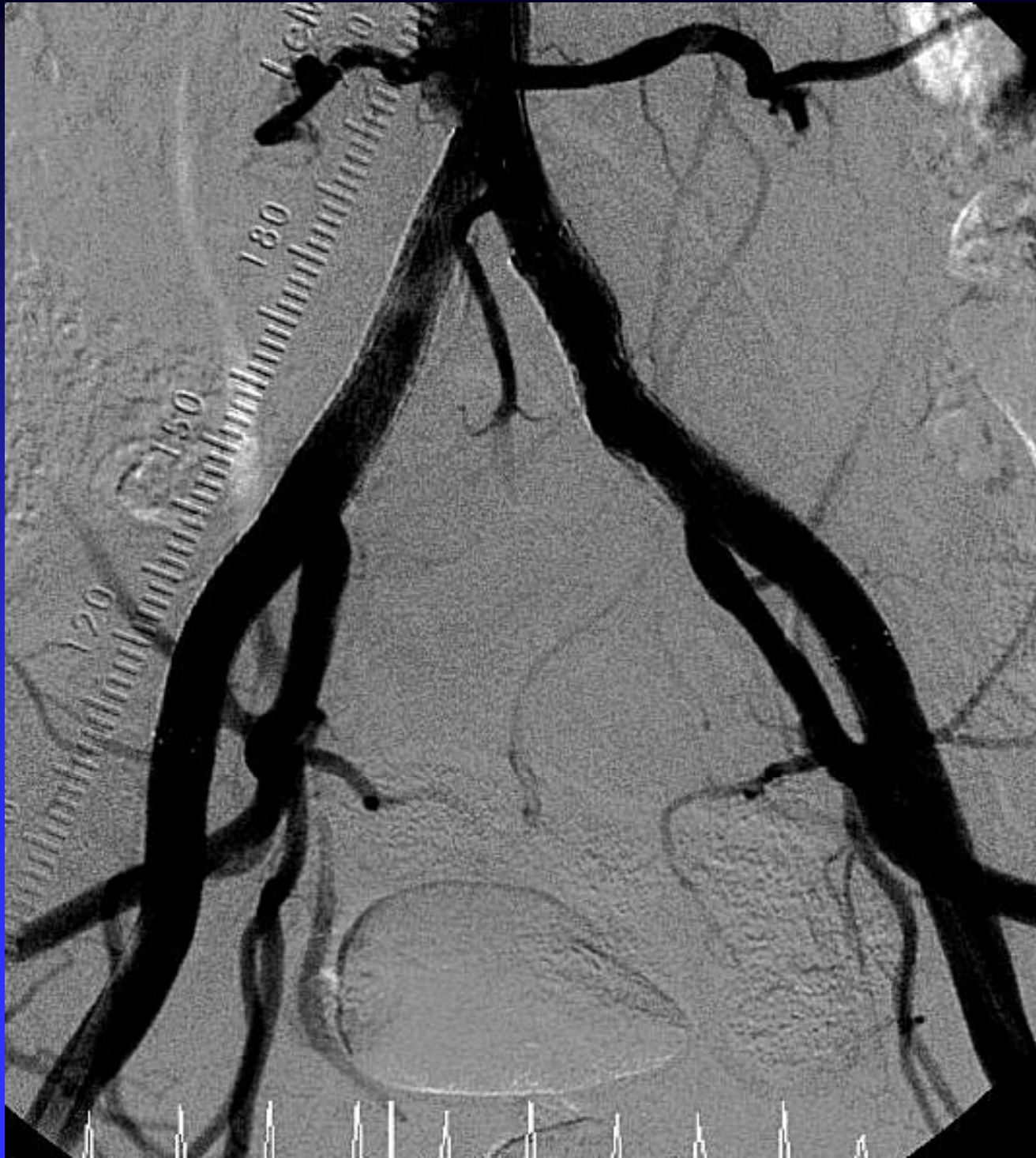150

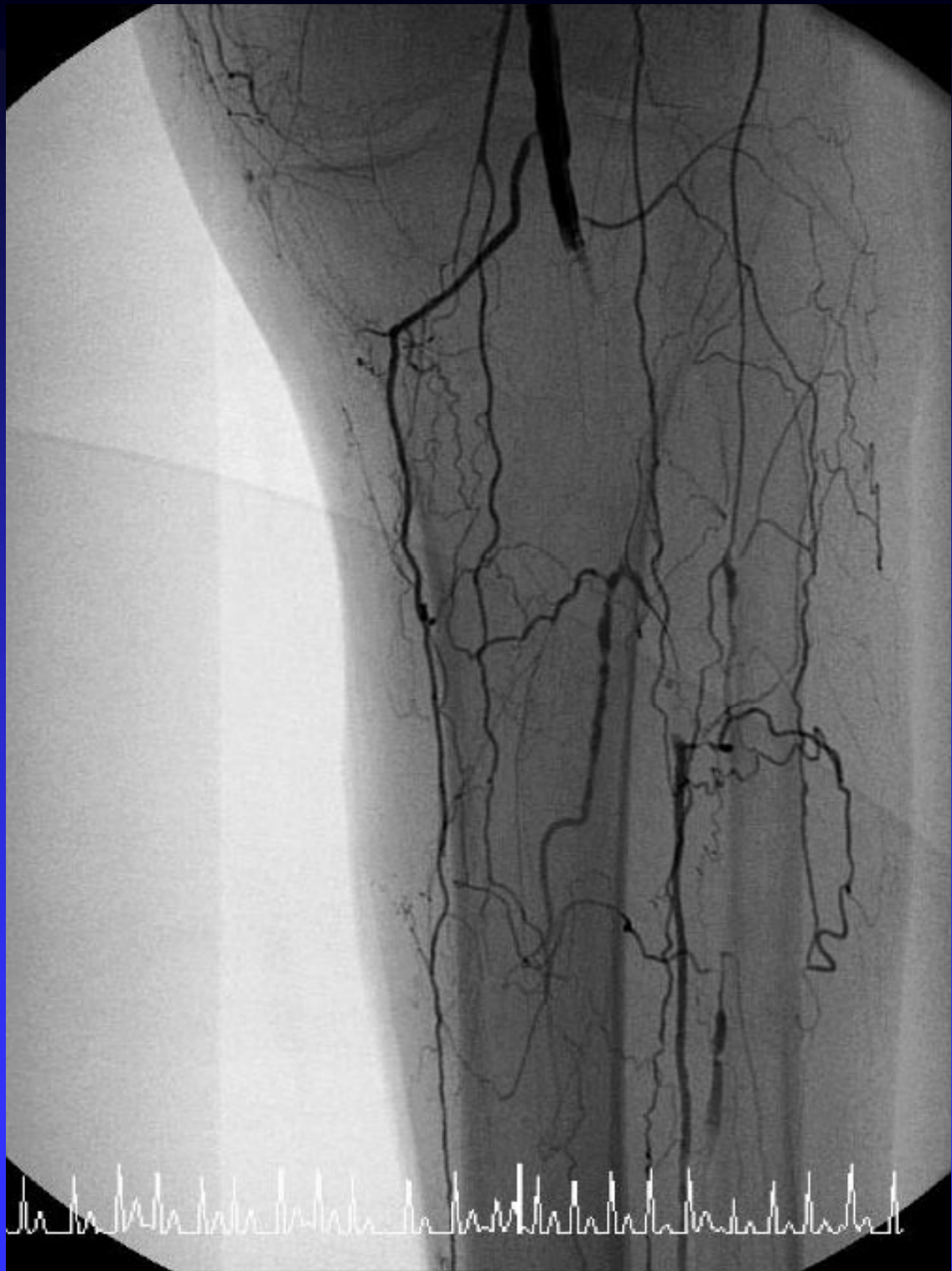180

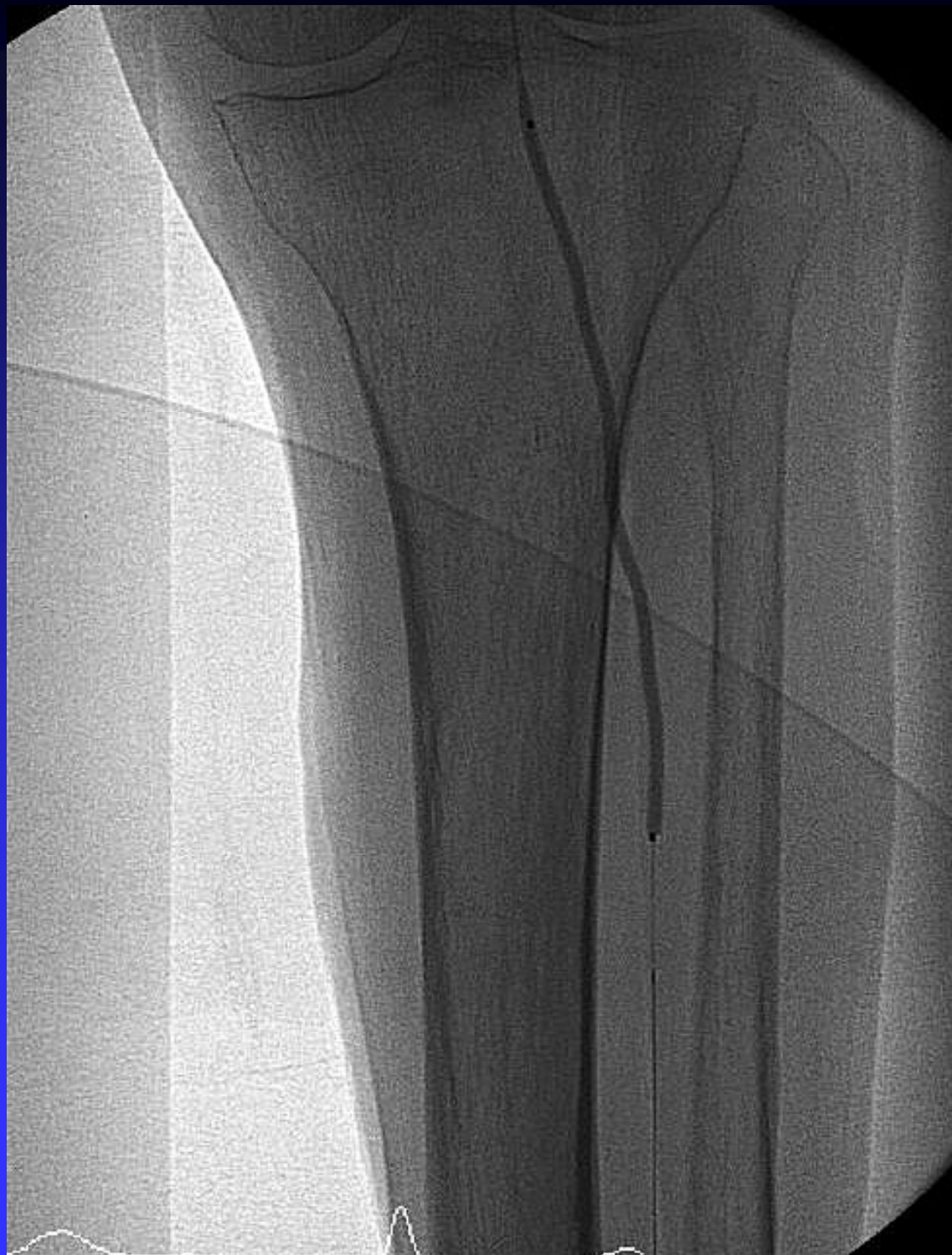210

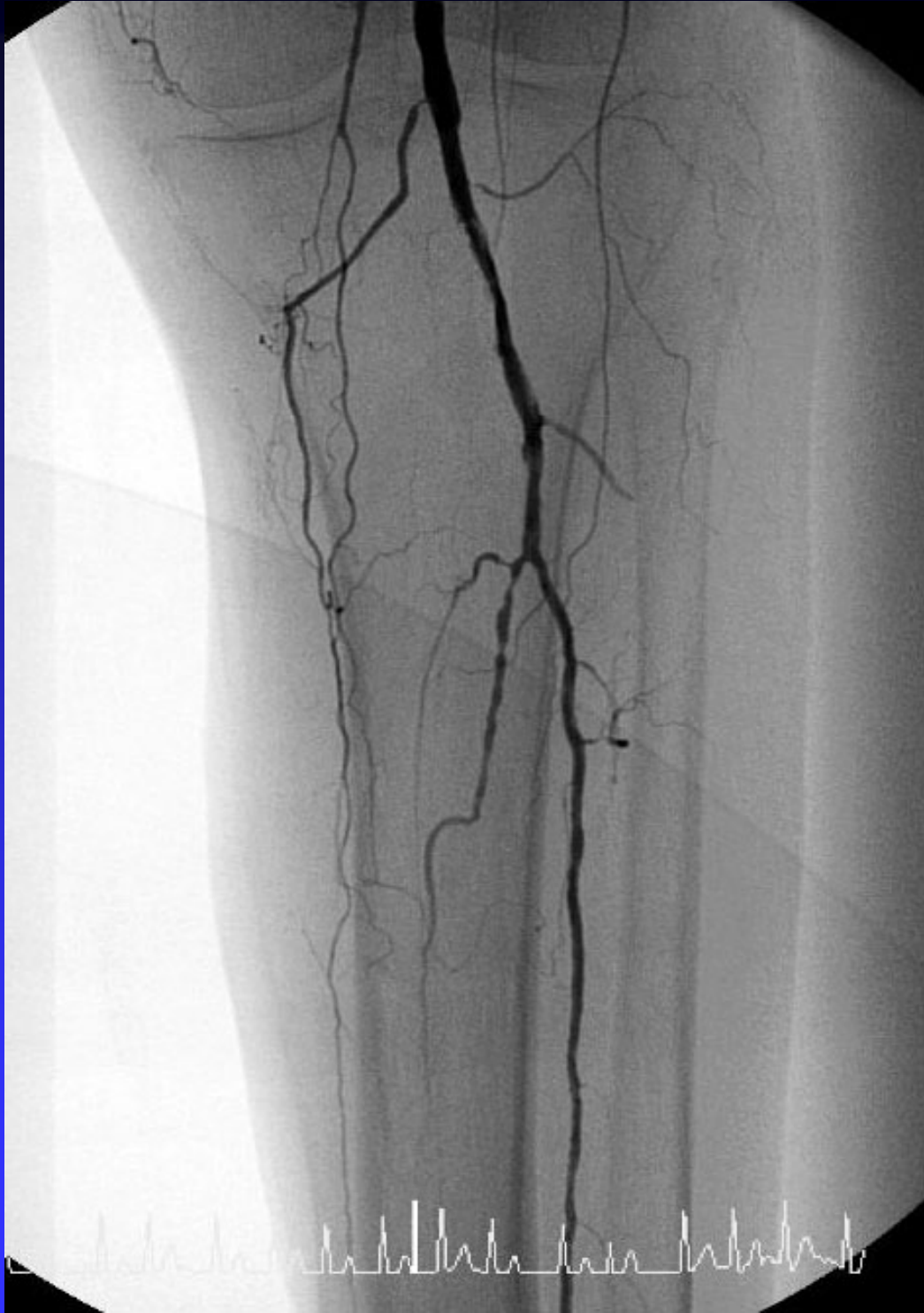240

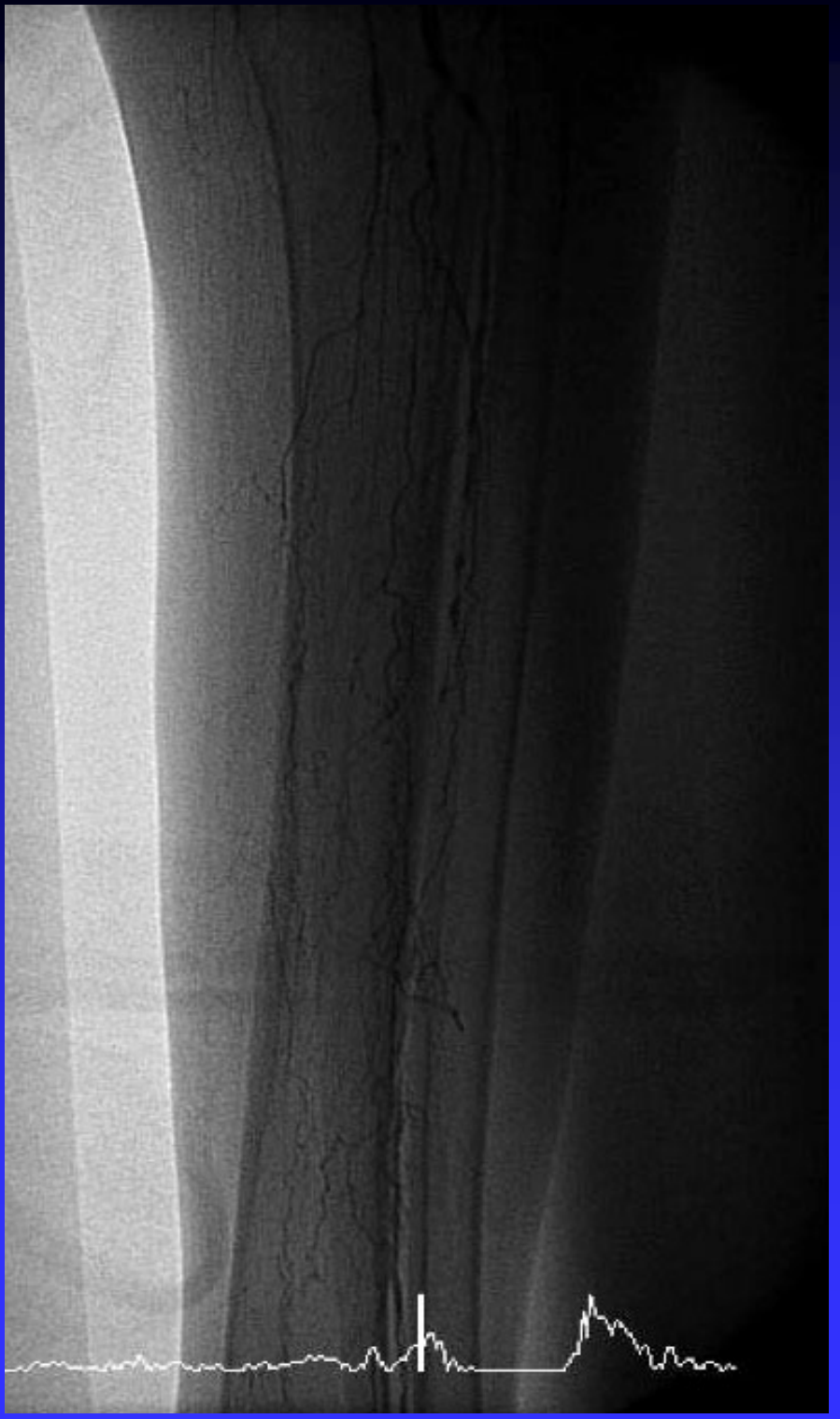
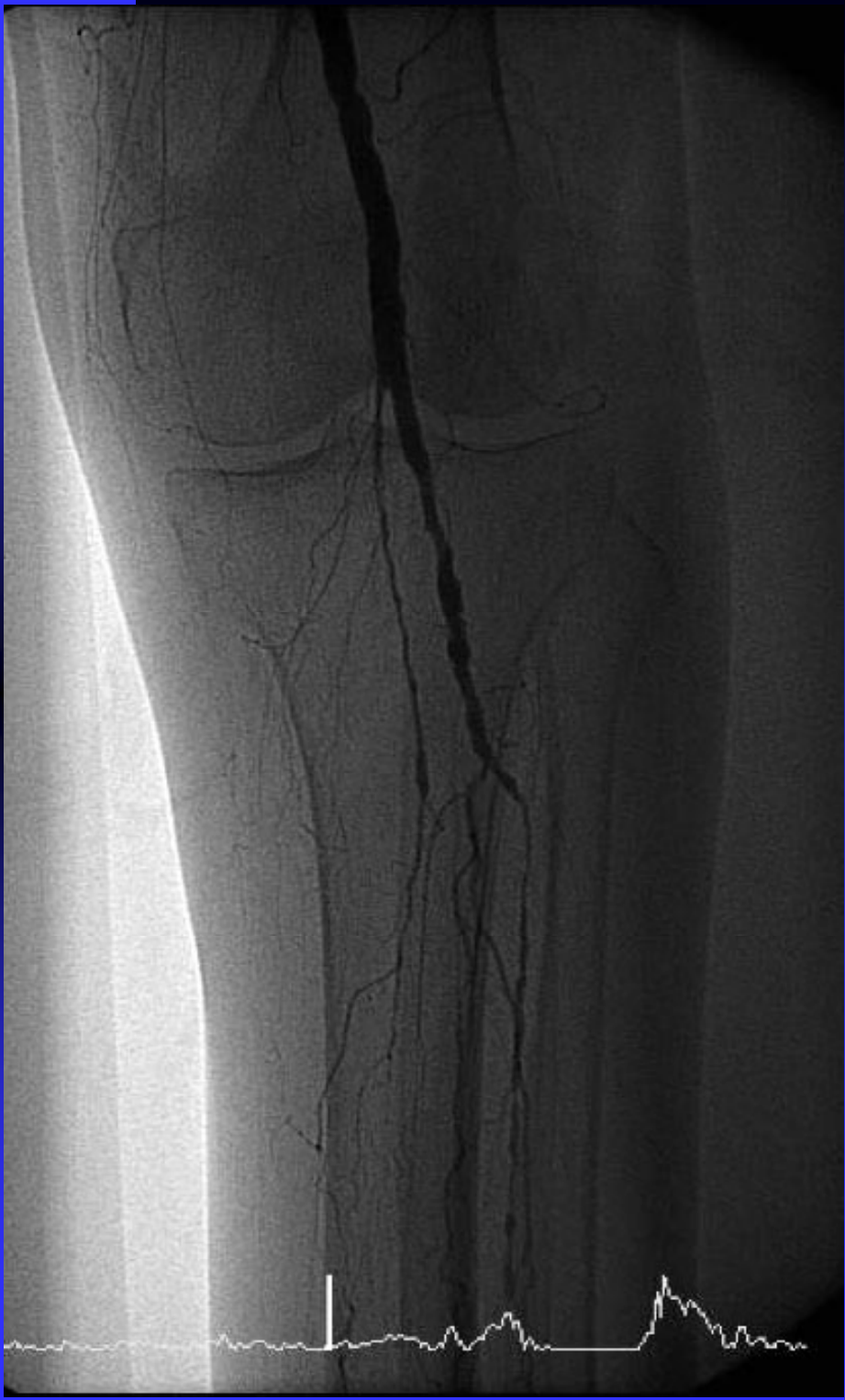LeMaitre Sten

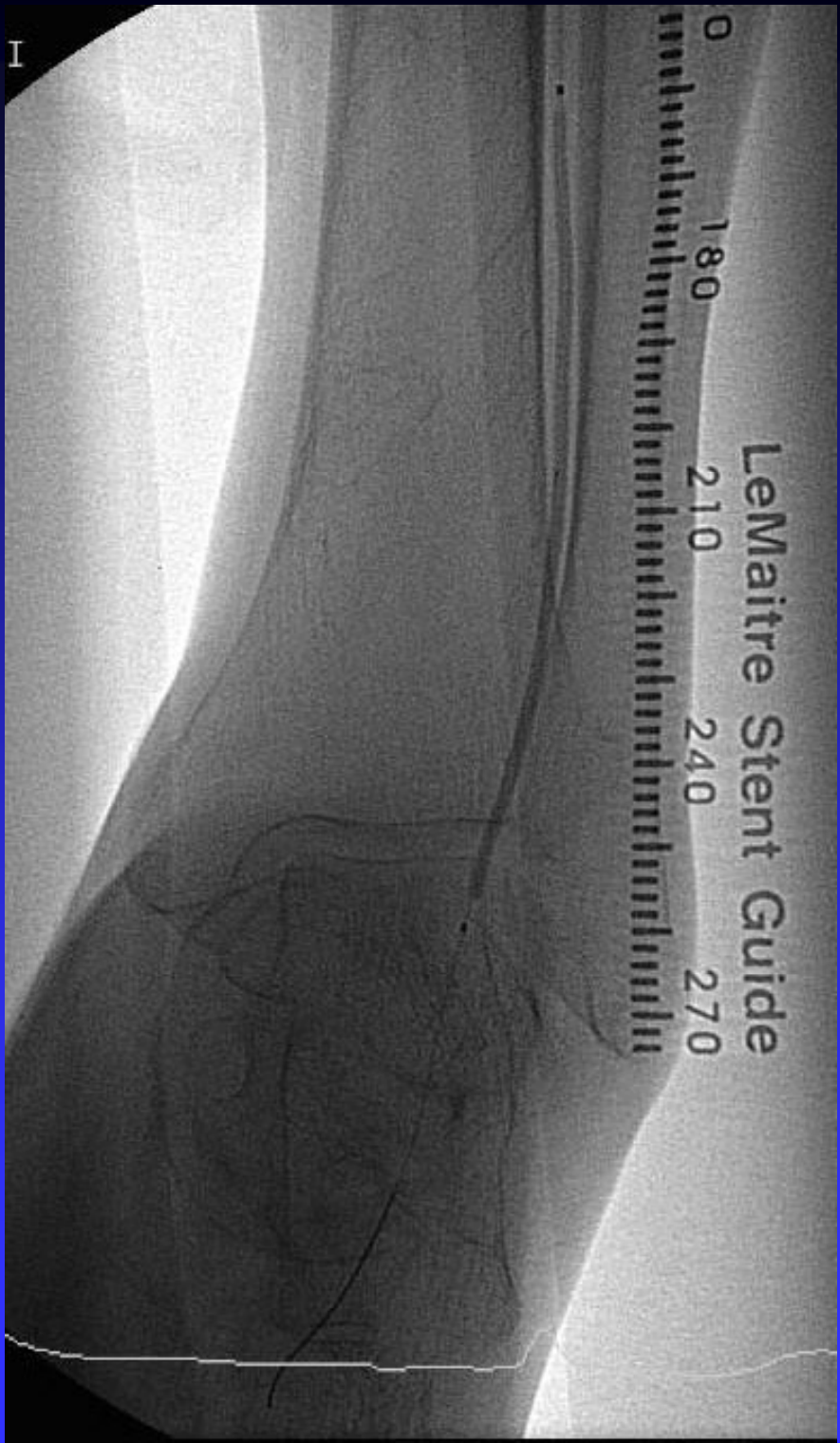
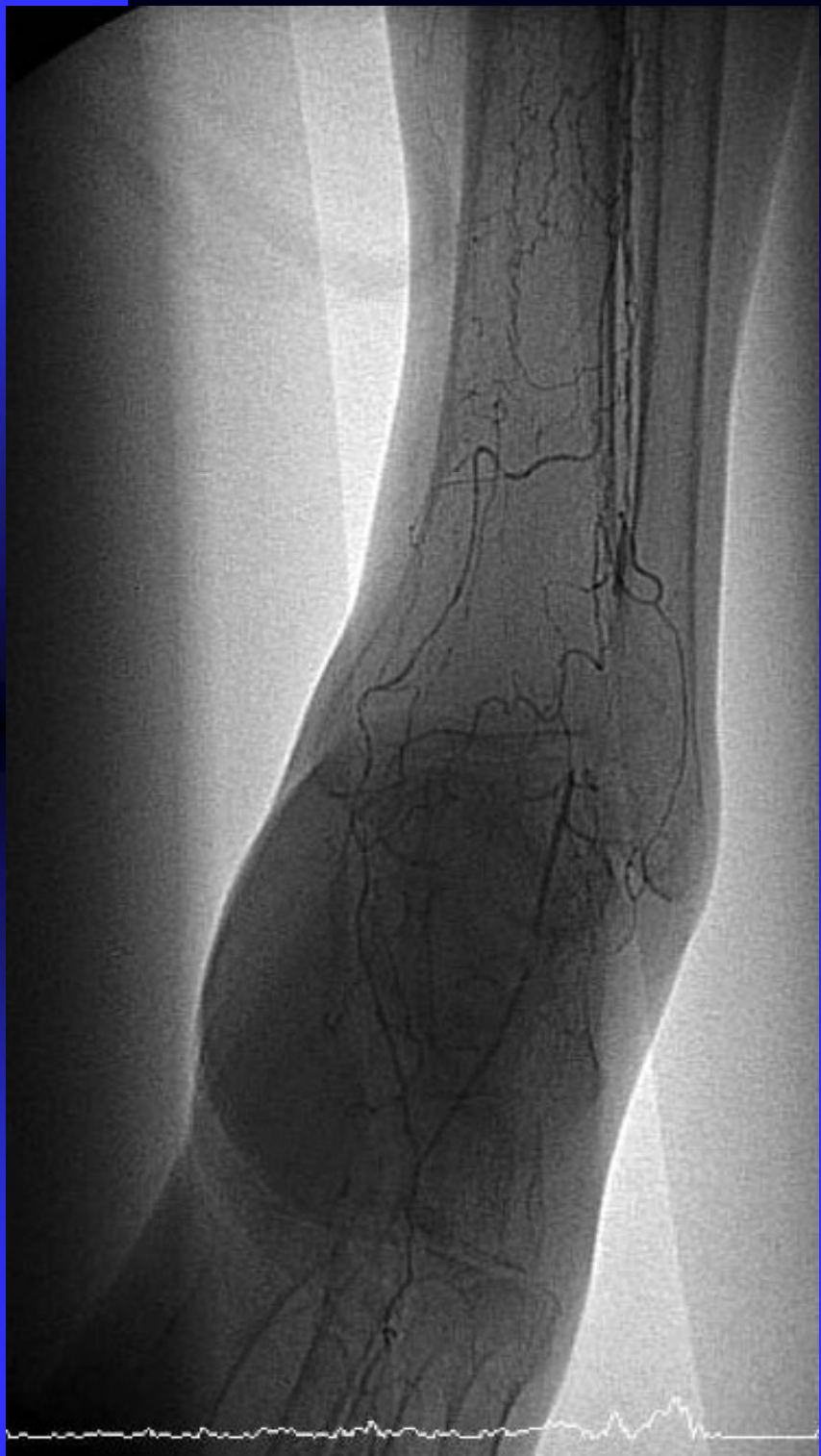

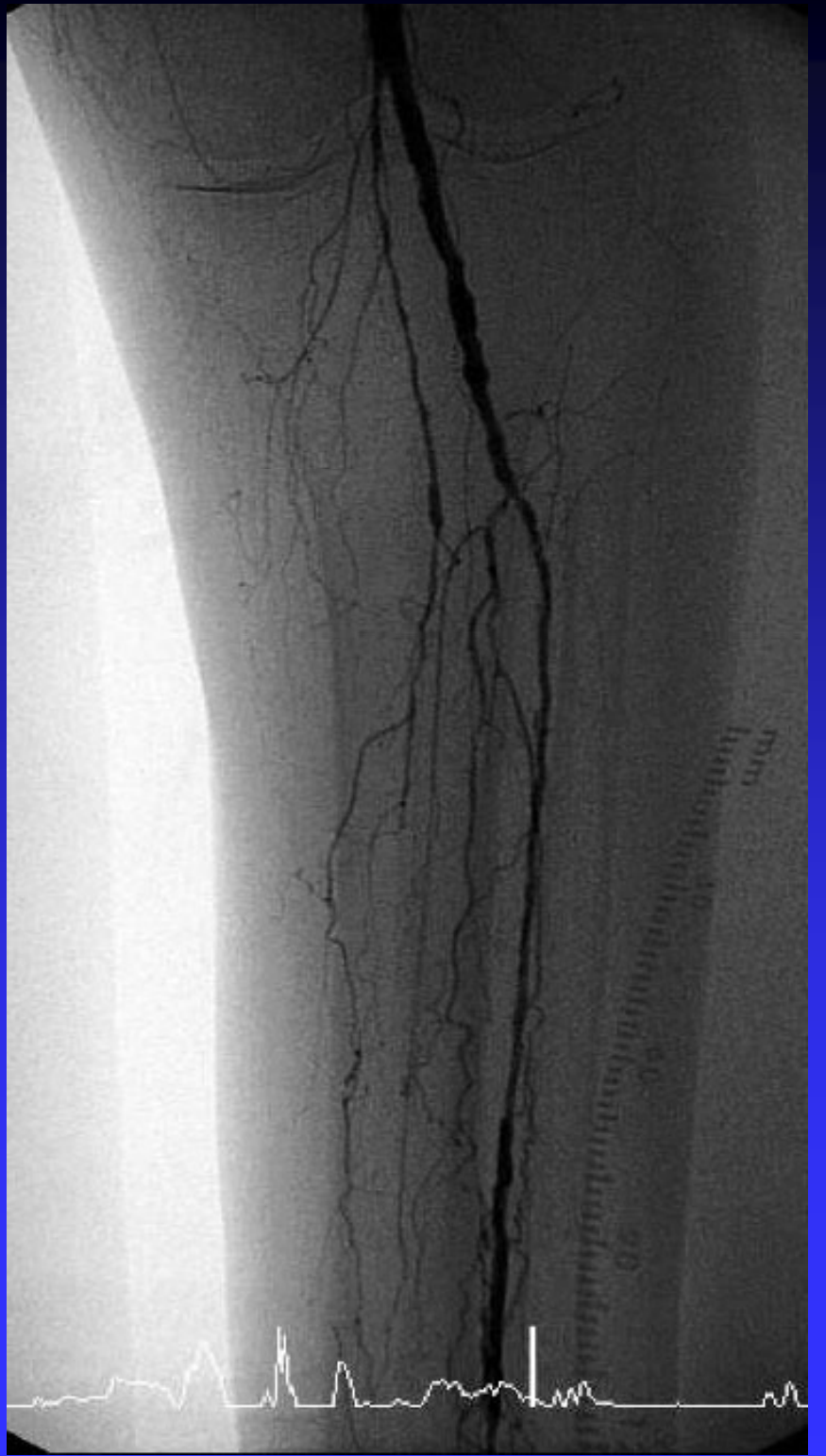

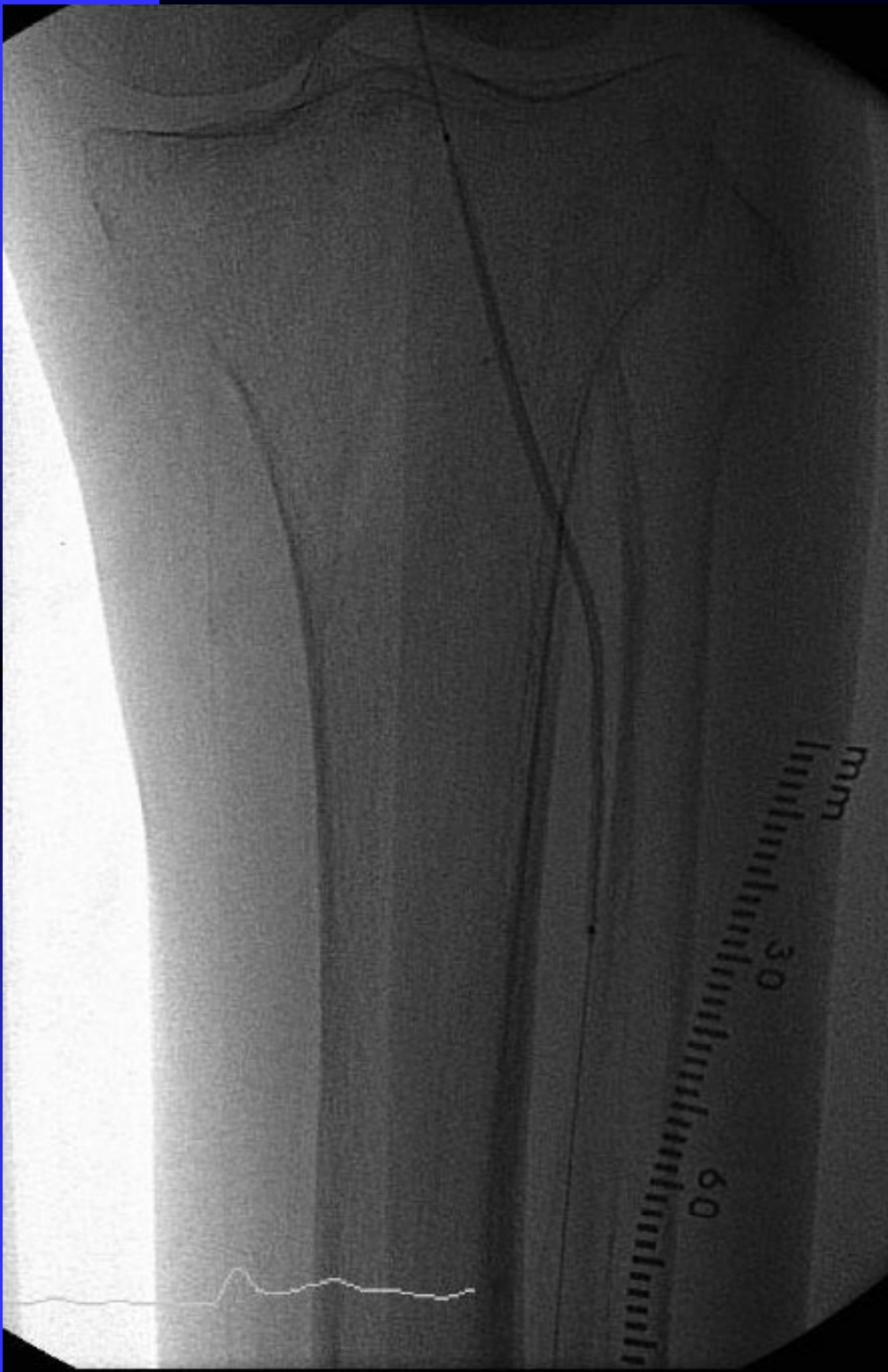
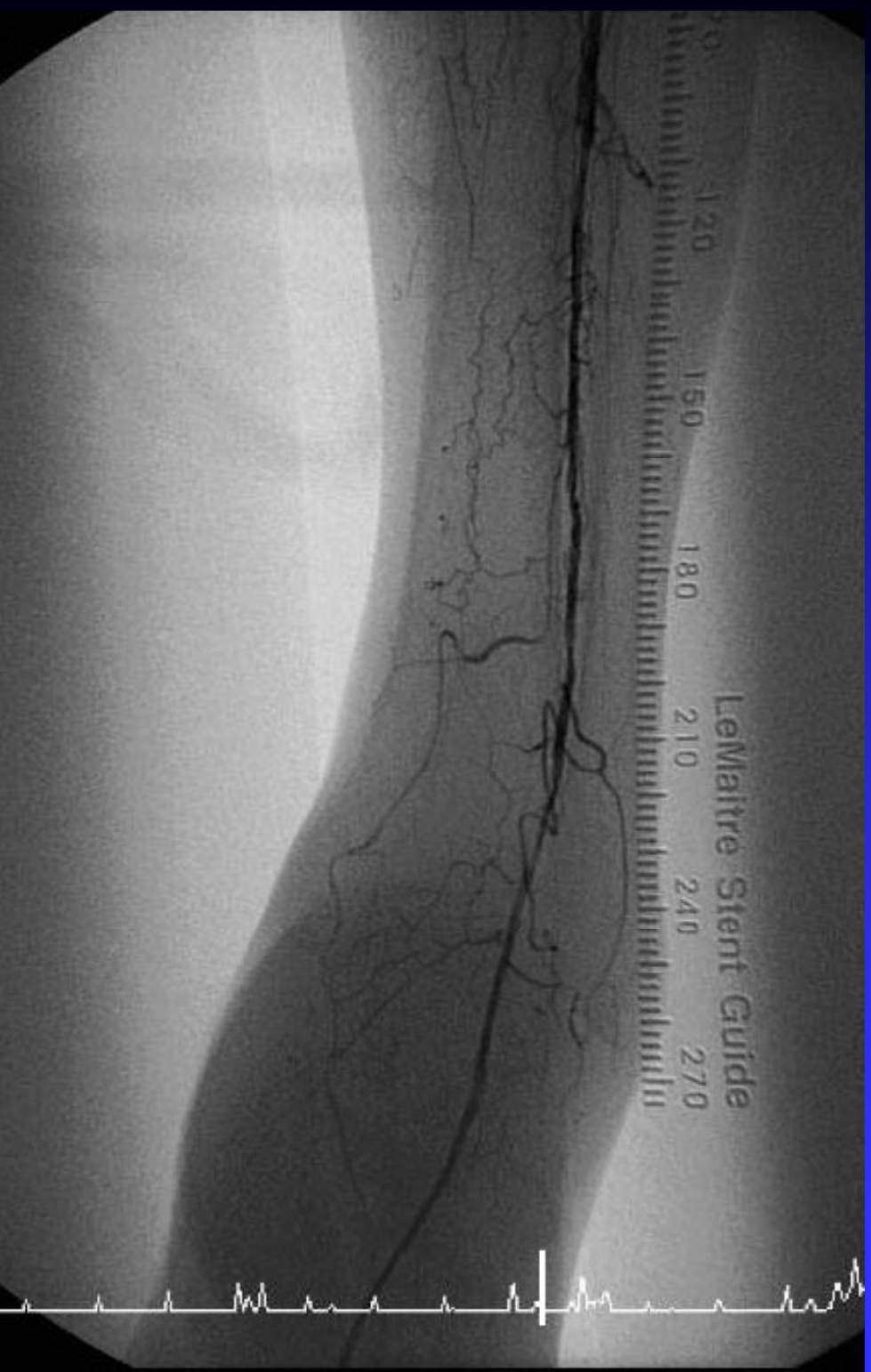








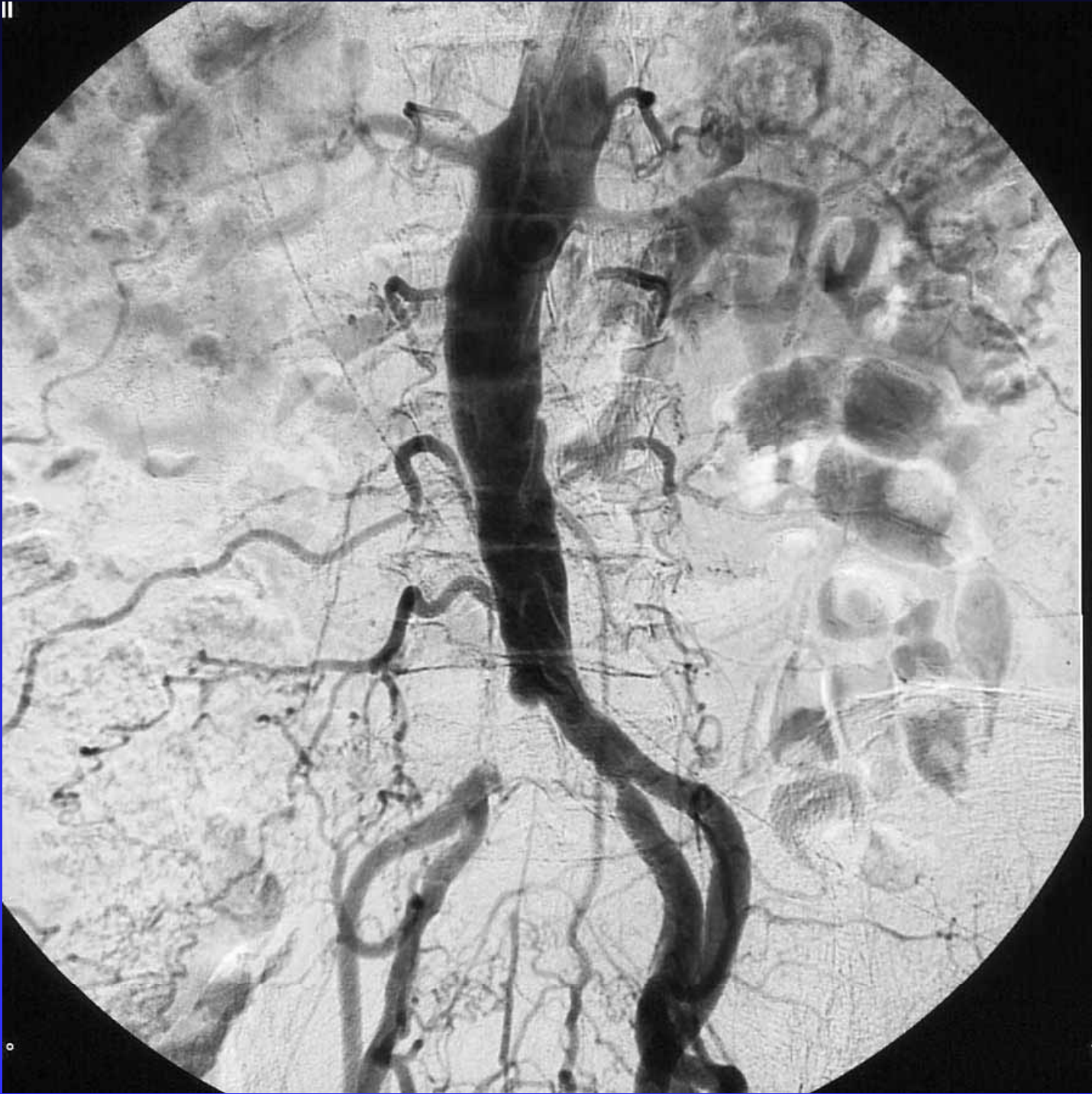



バイパス手術

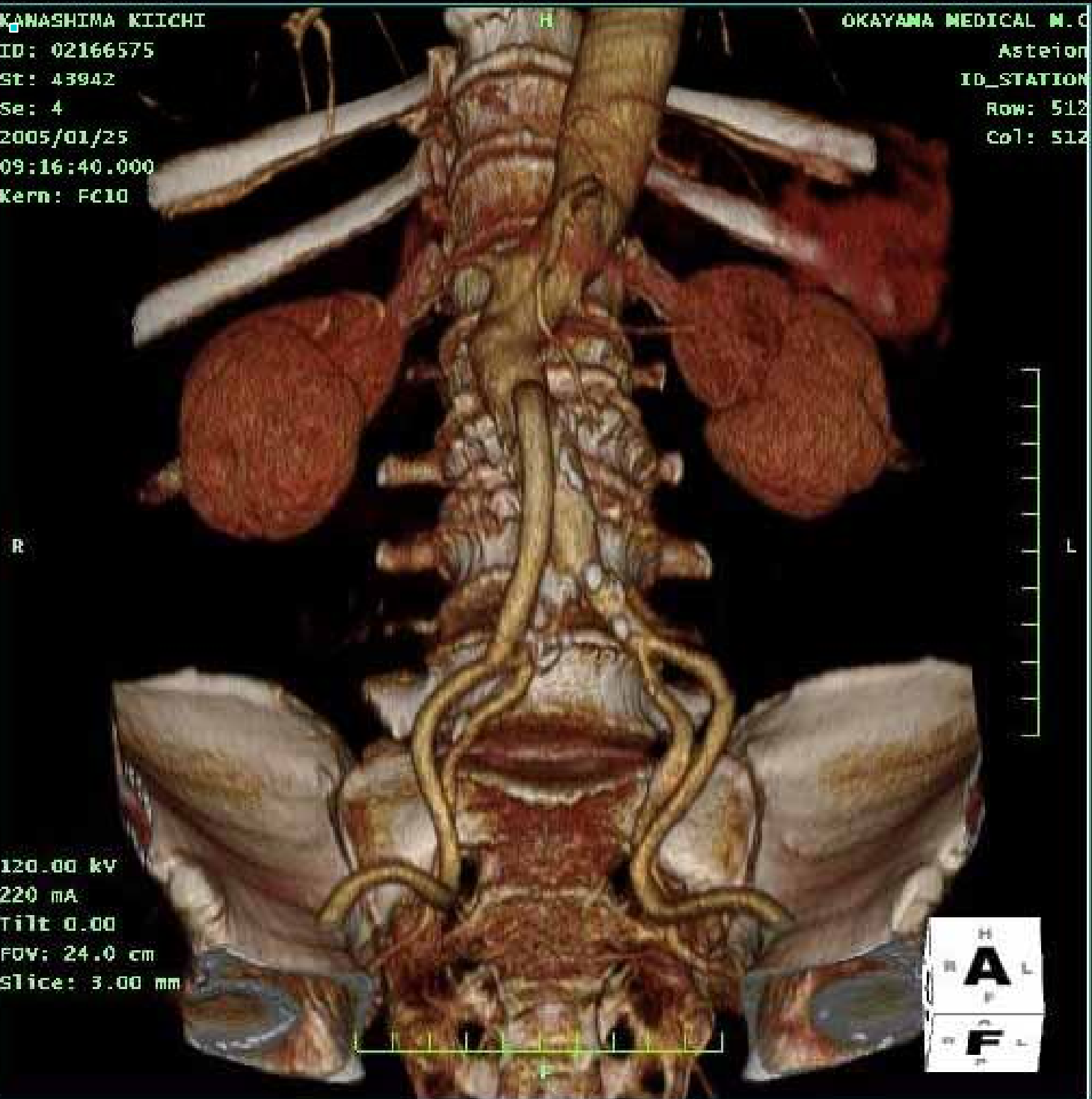
II



o

KANASHIMA KIICHI
ID: 02166575
St: 43942
Se: 4
2005/01/25
09:16:40.000
Kern: FC10

OKAYAMA MEDICAL M.C
Asteion
ID_STATION
Row: 512
Col: 512



120.00 kV
220 mA
Tilt 0.00
FOV: 24.0 cm
Slice: 3.00 mm





